



ESPECIALIZACIÓN EN ODONTOLOGÍA PARA EL NIÑO Y EL
ADOLESCENTE

FACULTAD DE ODONTOLOGÍA
UNIVERSIDAD NACIONAL DE CUYO

**TRABAJO FINAL PARA OPTAR AL TÍTULO DE
ESPECIALISTA EN ODONTOLOGÍA PARA NIÑOS Y
ADOLESCENTES**

***“ANQUILOGLOSIA EN LACTANTES:
DIAGNÓSTICO Y TRATAMIENTO TEMPRANO”***

ALUMNA: OD. CIVIT, ANA LAURA

DIRECTOR: OD. ESP. NAFISSI, CRISTINA

OCTUBRE DE 2024

INDICE GENERAL

	<i>PÁG.</i>
ÍNDICE GENERAL	I
ÍNDICE DE TABLAS	II
ÍNDICE DE FIGURAS	III
SIGLAS Y ABREVIATURAS	IV
RESUMEN	1
ABSTRACT	2
INTRODUCCIÓN	3
CAPÍTULO 1: EL FRENILLO LINGUAL EN LACTANTES	5
1.1 DESARROLLO EMBRIOLOGICO DEL FRENILLO LINGUAL	6
1.2 ANATOMÍA DEL FRENILLO LINGUAL	8
1.2.1 Frenillo Posterior	11
1.3 HISTOLOGÍA DEL FRENILLO LINGUAL	12
1.4 FUNCIONES ORALES DEL FRENILLO LINGUAL	13
1.4.1 Deglucion y lactancia	13
1.4.1.a Aspectos anatómicos involucrados en el proceso succion-deglucion-respiracion	15
1.4.2 Fonacion	15
CAPÍTULO 2: FRENILLO LINGUAL ALTERADO EN LACTANTES	18
2.1 FRENILLO LINGUAL ALTERADO	18
2.2 IMPORTANCIA DEL DIAGNÓSTICO TEMPRANO DE FRENILLO LINGUAL ALTERADO	19
2.3 CLASIFICACIÓN DE FRENILLO LINGUAL ALTERADO	19
- Clasificación de Coryllos	20
- Clasificación de Kotlow (1999)	21
- Clasificación de Kotlow (2011)	21
2.4 DIAGNOSTICO DE FRENILLO LINGUAL ALTERADO	23
- Anatomico	24
- Anatomico-Funcional	24
- Funcional	25
2.4.1 Criterios LATCH	25
2.5 EPIDEMIOLOGÍA DEL FRENILLO LINGUAL ALTERADO	30
2.6 CONSECUENCIAS DE LAS ALTERACIONES DEL FL EN EL LACTANTE	31
CAPÍTULO 3: Enfoques terapéuticos	34
3.1 TRATAMIENTO NO QUIRURGICO	34
3.2 TRATAMIENTO QUIRURGICO	35
- Frenotomia	36
- Frenuloplastia	37
3.2.1 COMPLICACIONES DEL TRATAMIENTO QUIRURGICO DEL FLA	37
CONCLUSIONES	39
BIBLIOGRAFÍA	41

ÍNDICE DE TABLAS

	Pag.
Tabla 1: Tabla resumen de tipo de fibras encontradas en FL según autor	13
Tabla 2: Clasificación de fonemas según su punto de articulación	17
Tabla 3: Clasificación de anquiloglosia según Coryllos	20
Tabla 4: Clasificación de Kotlow para frenillo lingual 1999	21
Tabla 5: Clasificación de Kotlow para frenillo lingual 2011	21
Tabla 6: Resumen de los diferentes tipos de clasificaciones que utilizan criterios anatómicos	22

ÍNDICE DE FIGURAS

	Pag.
Figura 1: Desarrollo de la lengua a partir de los arcos branquiales	7
Figura 2: Frenillo lingual con su irrigación e inervación	9
Figura 3: Frenillo lingual en tensión con la lengua elevada	10
Figura 4: Ubicación del nervio lingual	10
Figura 5: Características anatómicas del Frenillo lingual el 1er año de vida	19
Figura 6: Clasificación de Coryllos	20
Figura 7: Evaluación anatomofuncional de Martinelli. Paso 1 a 3	28
Figura 8: Evaluación anatomofuncional de Martinelli. Paso 4	29

SIGLAS Y ABREVIATURAS

FL: frenillo lingual

FLA.: frenillo lingual alterado

AG: Anquiloglosia

FP: frenillo posterior

FLC: frenillo lingual corto

LA: lactancia artificial

RESUMEN

La lengua es un órgano esencial en el sistema estomatognático dado que participa de funciones sumamente importantes como el habla, la deglución, y especialmente en la succión durante la lactancia, necesaria para la supervivencia del recién nacido. La presencia de un frenillo lingual alterado (FLA) puede limitar la capacidad de movimiento lingual, generando problemas en el lactante, como una ganancia de peso insuficiente y dolor en la madre, y finalmente fracaso de la lactancia materna. Es fundamental realizar un diagnóstico temprano del FLA y su tratamiento adecuado, con el fin de prevenir complicaciones en el crecimiento y desarrollo infantil, así como la necesidad de compensaciones adaptativas

A pesar de no haber un consenso sobre su abordaje en cuanto a diagnóstico y tratamiento, es un problema que afecta a un porcentaje significativo de la población y conlleva problemas en varias áreas del desarrollo de no ser tratado. Cabe destacar la importancia de un abordaje multidisciplinario para lograr una atención integral, desde el diagnóstico al seguimiento y recuperación postoperatorio. Realizado por un profesional capacitado, la frenotomía es una opción de tratamiento segura y representa una mejoría muy significativa en calidad de vida y desarrollo.

ABSTRACT

The tongue is an essential organ in the stomatognathic system since it participates in extremely important functions such as speech, swallowing, and especially sucking during breastfeeding, necessary for the survival of the newborn. The presence of an altered lingual frenum (FLA) can limit the ability to move the tongue, generating problems in the infant, such as insufficient weight gain and pain in the mother, and ultimately failure of breastfeeding. It is essential to make an early diagnosis of FLA and its appropriate treatment, in order to prevent complications in child growth and development, as well as the need for adaptive compensation.

Despite there being no consensus on its approach in terms of diagnosis and treatment, it is a problem that affects a significant percentage of the population and leads to problems in several areas of development if not treated. It is worth highlighting the importance of a multidisciplinary approach to achieve comprehensive care, from diagnosis to follow-up and postoperative recovery. Performed by a trained professional, frenotomy is a safe treatment option and represents a very significant improvement in quality of life and development.

INTRODUCCIÓN

La lengua es un órgano esencial del sistema estomatognático, desempeñando un papel crucial en funciones como el habla, la masticación y la deglución. En la lactancia, el movimiento rítmico y coordinado de la lengua es vital para una adecuada succión y agarre del pezón, garantizando una alimentación efectiva. No obstante, cuando el bebé presenta un frenillo lingual alterado (FLA) estas funciones se ven comprometidas (Araujo y col. 2020). El FLA restringe los movimientos de la lengua, dificultando la succión eficiente y afectando el agarre del pezón, lo que interfiere directamente en el proceso de lactancia. Como consecuencia, el bebé puede experimentar una ganancia de peso insuficiente, mientras que la madre sufre dolor y frustración, lo que puede llevar al fracaso de la lactancia (Geddes y col. 2010; Costa Romero y col. 2021).

En aquellos casos en los que el FLA no es tratado a tiempo y se recurre a la alimentación artificial o a adaptaciones en la lactancia, pueden surgir dificultades adicionales en etapas posteriores, tales como alteraciones en el habla, el desarrollo maxilar y la postura de la cabeza y el cuello (Dezio y col., 2015). Por tanto, es fundamental realizar un diagnóstico temprano del FLA y su tratamiento adecuado, con el fin de prevenir complicaciones en el crecimiento y desarrollo infantil, así como la necesidad de compensaciones adaptativas (Martinelli y col. 2014; Dezio y col. 2015).

Actualmente con el auge de la importancia de la lactancia materna, el frenillo lingual alterado es un tema muy nombrado y tratado tanto en el ámbito científico como fuera de este (Costa Romero y col. 2021; Dezio y col. 2015). Por otro lado, no se encuentra consenso sobre un protocolo unificado para su diagnóstico y tratamiento. (Martinelli y col. 2014; Knox y col. 2010).

Al ser un problema que afecta varias áreas del desarrollo del niño, es de suma importancia el trabajo interdisciplinario para lograr un tratamiento integral (Costa Romero y col. 2021; Dezio y col. 2015).

La literatura científica actual, devela la necesidad de un protocolo de atención unificado; tanto como para identificar casos más graves tempranamente, como también para realizar un abordaje oportuno y así evitar las consecuencias que surgen a medida que el niño crece (Martinelli y col. 2013).

Este trabajo tiene como objetivo investigar sobre las implicancias de un frenillo lingual alterado, con énfasis en las complicaciones de la lactancia materna, y explorar los avances y métodos que han resultado ser más efectivos en cuanto al método diagnóstico y oportunidad de tratamiento. Analizando en detalle las investigaciones de autores con gran trayectoria en este tema, se espera lograr un marco referencial que sirva de base para un protocolo de atención integral y eficaz.

En el capítulo 1 se abarca desde la definición y descripción anatómica del frenillo lingual con su formación embriológica, histología y funciones.

En el capítulo 2 se define el frenillo lingual alterado y la importancia de un diagnóstico temprano. Luego se describen los diferentes tipos de clasificaciones y los métodos diagnósticos más utilizados. Para cerrar el capítulo, se desarrolla la epidemiología del FLA y las alteraciones que este produce.

El capítulo 3 abarca el abordaje del FLA, sus métodos menos invasivos no quirúrgicos y las diferentes opciones para tratarlo quirúrgicamente de ser necesario. Luego una breve descripción de las posibles complicaciones del tratamiento.

CAPÍTULO 1

EL FRENILLO LINGUAL EN LACTANTES

Durante el periodo embrionario, la lengua comienza su formación a partir de protuberancias que crecen en el piso de la boca. Con su desarrollo se va remodelando y gracias a un proceso de apoptosis, queda unida al piso de boca solo por un pliegue mucoso en la línea media de su cara ventral, formando el frenillo lingual. Su principal función es mantener los labios y la lengua en armonía con los huesos del macizo facial durante el crecimiento fetal. Posteriormente, el frenillo evita movimientos excesivos de la lengua (acrobatismo lingual) (Costa-Romero y col. 2021).

Durante la lactancia, el sellado anterior se produce a través de la lengua, en conjunto con los labios. Ambos adoptan una posición alrededor del pecho materno. En el sector posterior, se produce un sellado con el paladar blando, logrando así una correcta succión y deglución. Cualquier alteración en el FL, afecta estos mecanismos (Araujo MC y col. 2020).

El mecanismo de deglución en la infancia temprana implica la interposición de la lengua entre las bases óseas de los maxilares para lograr un sellado anterior, y con movimientos peristálticos, logra el traslado del bolo alimenticio hacia el esófago (Maspero, C. y col. 2014).

En la deglución normal, la punta de la lengua apoya sobre las rugas palatinas. La transición de la deglución infantil hacia esta posición se da de manera muy gradual durante un periodo de 12 a 15 meses, junto con la erupción de la dentición decidua. Una posición incorrecta de la lengua entorpece este proceso, y como resultado se desarrolla una disfunción lingual (Maspero, C. y col. 2014).

La lengua cumple un papel fundamental en la fonación. Mediante movimientos precisos y controlados, la lengua modifica la forma de su superficie y toma contacto con distintos puntos de la cavidad oral, permitiendo así la producción de diferentes sonidos (Gómez, A. D. y col. 2020).

Durante las primeras semanas de vida, las consecuencias de un frenillo corto denotan complicaciones en la alimentación del recién nacido. La alteración de la movilidad lingual, no permite una compresión eficaz del pezón (Geddes y col. 2010) lo que genera en la madre: dolor y grietas, mastitis a repetición y en el niño, tomas de larga duración o muy frecuentes, estancamiento ponderal y lo que repercute en alteraciones orofaciales en el lactante (Costa-Romero y col. 2021).

Una alteración del FL puede afectar el desarrollo general del niño, como consecuencia de una desarmonía en el sistema estomatognático. Al no lograr una posición adecuada, la lengua es capaz de alterar la relación normal entre los maxilares. Esto genera una falta de estabilidad en el control anterior y posterior, causando tensión sobre el hueso hioides y problemas posturales (Dezio y col. 2015).

1.1 DESARROLLO EMBRIOLÓGICO DEL FRENILLO LINGUAL

Inicialmente la lengua se desarrolla como prominencias desde el piso de boca y de una mandíbula en formación. A medida que la prominencia lingual se agranda, principalmente debido al crecimiento muscular de la lengua, los surcos linguogingivales se profundizan para definir la lengua móvil. Walsh y col 2017, afirman que la causa embriológica exacta de la anquiloglosia (AG) es desconocida, pero describen que las posibles causas pueden ser por ejemplo una apoptosis incompleta anteromedial de la prominencia lingual, sobrefusión de las prominencias linguales laterales y subdesarrollo de la longitud anterior de la lengua. El resultado final es una unión funcionalmente significativa del frenillo de mucosa y tejido fibromuscular en la línea media (Walsh y col. 2017).

En la cuarta semana de gestación a partir del primer arco branquial (Fig. 1) se desarrollan dos protuberancias en el piso de boca, tubérculos laterales, y una tercera, el tubérculo impar. Van a formar la mucosa superficial de la parte anterior de la lengua, que representa el 66% separado por un surco que se denomina V lingual, se encuentra la porción fija de la lengua que representa el 33%. Esta parte posterior se forma a partir del segundo,

tercer y cuarto arco branquial. Se desarrolla la eminencia hipobranquial o cópula, que da lugar a la raíz o parte fija lingual (Gomez de Ferraris y col. 1999; Langman y col. 2000).

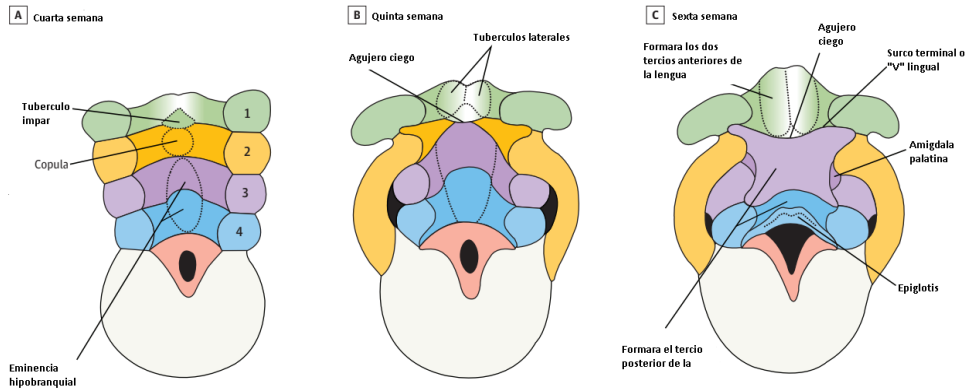


Figura 1: Desarrollo de la lengua a partir de los arcos branquiales. (A) Cuarta semana, (B) Quinta semana, (C) Sexta semana (Walsh y col. 2017).

La inervación sensitiva de esta zona está dada en su parte anterior por la rama maxilar inferior del nervio trigémino, V par; y por el nervio glossofaríngeo, IX par, en su parte posterior o base (Gomez de Ferraris y col. 1999; Dezio y col. 2015).

La parte interna de la lengua está formada por músculos derivada de somitas occipitales, tejido mesodérmico, que invaden la lengua junto con el nervio hipogloso, XII par craneal, que le brinda su inervación motora (Gomez de Ferraris y col. 1999; Dezio y col. 2015).

Alrededor de la décima semana de gestación terminan de fusionarse los diferentes componentes y permanece una depresión entre ellos formando un surco, la denominada V lingual, y un orificio del conducto tirogloso, llamado agujero ciego en el adulto, que se encuentra en el vértice de la V lingual (Gomez de Ferraris y col. 1999; Dezio y col. 2015).

Por otro lado, en la zona del dorso de la lengua se produce una invaginación del ectodermo en su periferia, y posteriormente una apoptosis celular incompleta dando así movilidad a la lengua. El tejido remanente que une la lengua al piso de boca forma el FL (Dezio y col. 2015).

El FL en los recién nacidos se extiende desde la base anterior de la lengua hasta la base del hueso alveolar de la mandíbula. Después de algunas semanas ocurre un alargamiento gradual de la lengua y el frenillo pasa a ocupar la porción central de la cara ventral de la lengua, la cual será su posición definitiva (Nahás Pires Corrêa y col. 2008).

1.2 ANATOMÍA DEL FRENILLO LINGUAL

El FL está formado por una capa de fascia del piso de boca. Esta misma, suspende la lengua en el arco mandibular, y forma junto a la mucosa oral subyacente, el techo del espacio sublingual. Se extiende desde el borde interno del arco mandibular y se fusiona centralmente con el tejido conectivo de la cara ventral de la lengua (Mills y col. 2019).

El movimiento lingual crea tensión en este tejido elevándolo hacia un pliegue en la línea media y de esta manera se forma el denominado FL (Mills y col., 2019; Mills y col. 2020; Lopes de Martinelli y col. 2014)

El músculo geniogloso, se extiende desde las apófisis geni hacia arriba y atrás en forma de abanico, queda suspendido de la fascia del piso de boca mediante una lámina de tejido conectivo, esta se continúa con la miofascia que rodea al músculo. En algunos individuos, el músculo se eleva hacia el pliegue del frenillo, más que en otros, con altura variable (Mills y col. 2019).

En cuanto a la inervación (Fig. 2), se observa el nervio lingual superficialmente, inmediatamente por debajo de la fascia del piso de boca, por lo que la información sensorial corre riesgo de verse afectada en una frenectomía (American Academy of Pediatric Dentistry, 2022). Se extiende por la cara ventral de la lengua, desde sus sectores laterales hacia la línea media y hacia la punta de esta. Pequeñas ramas nerviosas se dirigen hacia el frenillo lingual (Mills y col, 2019; Fagan y col. 2020).

En el piso de la boca se encuentra un plexo vascular venoso (Fig.2), ubicado entre el conducto submandibular y la lengua, con algunos vasos que se extienden hacia la superficie ventral de la lengua pero siempre en

un plano más profundo a las ramas nerviosas linguales (Fagan y col. 2020; Mills y col. 2019).

La irrigación arterial de la lengua y piso de boca proviene de la arteria lingual y sus ramas. La arteria ranina asciende por la cara ventral de la lengua en un plano profundo, acompañada del nervio lingual, hasta la punta. Algunas pequeñas arterias linguales dorsales suministran la membrana mucosa del piso de boca (Fagan y col. 2020).

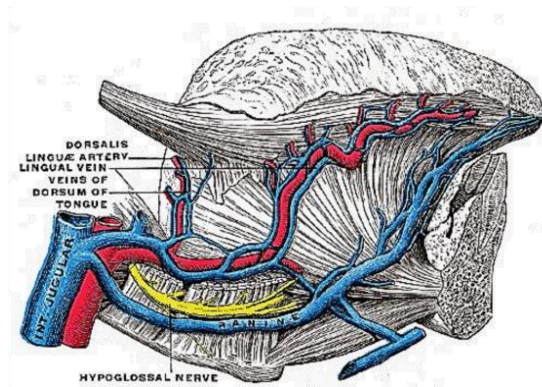


Figura 2: Frenillo lingual con su irrigación e inervación (Fagan y col., 2020)

Mills y col. en 2019, describen algunas variantes anatómicas que pueden condicionar el rango de movilidad lingual:

- El punto de inserción de la fascia en la línea media, tanto en su extremo anterior en zona de piso de boca y mandíbula, como el posterior en la cara ventral de la lengua.
- La longitud entre ambas inserciones.
- El deslizamiento relativo de las capas que forman el frenillo. En algunos individuos se observa una mucosa muy adherida a fascia y músculo, y en otros una posibilidad de movimiento entre capas (**Fig.3**).

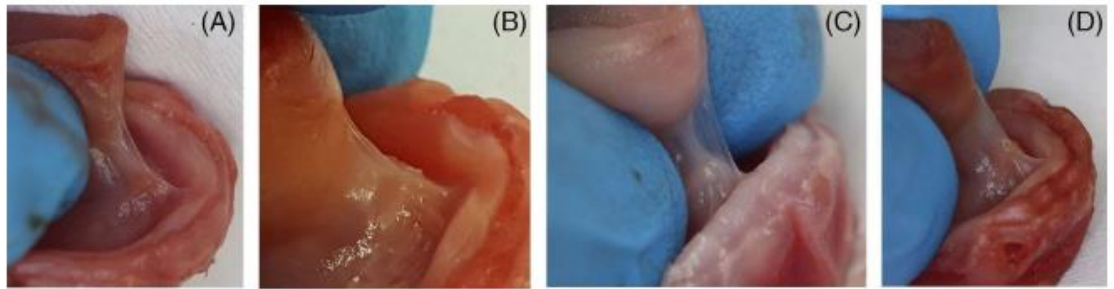


Figura 3: Frenillo lingual en tensión con la lengua elevada, antes de la disección. (A) Apariencia "mixta": pliegue mucoso visible como pequeña "medialuna" justo por encima del pliegue de la fascia. (B) Apariencia "mixta": pliegue mucoso visible como pequeña "medialuna" justo por encima del pliegue de la fascia. (C) Frenillo "transparente": pliegue de la mucosa corto y elevado bien por encima del pliegue de la fascia. (D) Muestra 4: Frenillo "opaco": mucosa y fascia en el vértice del pliegue (misma altura). Frenillo lingual en tensión con la lengua elevada, antes de la disección. (Mills y col. 2019)

Mills y col. 2019 describen otras variantes de FL relevantes, en el caso de requerir una frenectomía:

Para estos autores, la variabilidad en la altura a la que se ven arrastradas la mucosa, la fascia y el geniogloso en el pliegue del frenillo durante el movimiento lingual (Fig. 3). En algunos casos el pliegue de mucosa se desliza muy por encima del de la fascia, lo que da como resultado un frenillo fino y transparente. En otros casos, se aprecia un frenillo más grueso y opaco cuando la mucosa y la fascia están muy adheridas y se movilizan juntas a la altura total del pliegue.

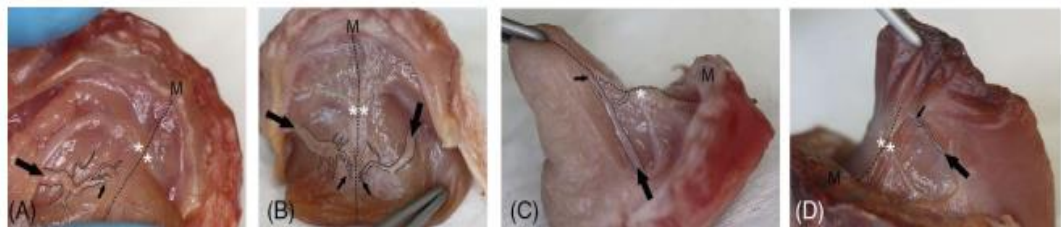


Figura 4: Ubicación del nervio lingual. (A) Muestra 1. (B) Muestra 2. (C) Muestra 3. (D) Muestra 4. M: mandíbula. Flecha negra grande: nervio lingual (tronco principal). Flecha negra pequeña: nervio lingual (ramas mediales al frenillo). Asteriscos blancos: orificios del conducto submandibular. Línea punteada negra: línea media. Línea negra fina: esquematización de las ramas del nervio lingual. (Mills y col. 2019)

Junto con ello es importante observar también, el patrón variable de las ramas terminales del nervio lingual (Fig. 4); las ramas del nervio lingual se dirigen hacia la línea media inmediatamente por debajo de la fascia en la cara ventral de la lengua, y hacia el frenillo se observan en diferente medida y ubicación pequeñas ramificaciones del mismo (Mills y col. 2019).

1.2.1 FRENILLO POSTERIOR

El FL tiene conexión directa con la porción anterior de la lengua y podría influir directamente en la movilidad activa de las partes anterior y media de la lengua; mientras que, no tiene conexión directa con la base de la lengua, la cual posee un origen embriológico diferente. Por lo que refiere que al retraer la lengua pasivamente, en casos donde no se puede visualizar un frenillo a simple vista, puede palpar la tensión que crea la capa de fascia en esa zona. Motivo por el cual, proponen el término de frenillo posterior (FP), concepto que se basa en la presencia de una banda submucosa, por lo que sugiere que debería omitirse esta clasificación (Mills y col. 2020) .

Algunos autores coinciden en la relevancia del diagnóstico del frenillo lingual posterior (FP), al reconocer su estructura y su relación con la función lingual. Definen esta variante anatómica como la presencia de fibras de colágeno anómalas en una ubicación submucosa, rodeadas por una capa de membrana mucosa ajustada, localizada debajo de la parte anterior de la lengua. Se ha descrito una maniobra diagnóstica que consiste en elevar y empujar la lengua hacia atrás, lo que permite visualizar tanto el grosor como la inserción del FP, facilitando un diagnóstico adecuado. En el estudio, se observó una frecuencia de FP del 32,5% en la población analizada (N=1715), lo que sugiere que no se trata de una variante poco común. Los autores concluyen que esta variación anatómica no interfiere con los movimientos de la lengua, como la succión y la deglución, durante la lactancia, por lo que no puede clasificarse como anquiloglosia (Martinelli y col. 2018).

Los estudios sobre esta variante son escasos, y algunos autores afirman que no aportan evidencia clara y que las fotografías utilizadas son indistinguibles de las variantes normales del frenillo (Douglas y col. 2013).

1.3 HISTOLOGÍA DEL FRENILLO LINGUAL

La histología del FL se continúa con sus tejidos aledaños. Encontramos recubriendo la zona, un epitelio escamoso no estratificado a continuación directa del epitelio de piso de boca y cara ventral de la lengua (Lopes y col. 2014). En las capas más superficiales del epitelio, se encuentran células nucleadas con gránulos de queratina en su citoplasma. Por debajo del mismo, se encuentra una capa de tejido conectivo, cuyas fibras se disponen de forma diagonal al eje longitudinal del frenillo (Mills y col. 2020; Lopes y col. 2014).

En algunos casos, se han observado fibras musculares esqueléticas correspondientes al músculo hipogloso, particularmente en casos de frenillo lingual corto (FLC) y, en mayor cantidad, en frenillos extremadamente cortos (Lopes y col. 2014; Nanci y col. 2013). No obstante, Mills y colaboradores 2019 describen que estas fibras musculares presentan una gran elasticidad, lo que no constituye un impedimento para la movilidad lingual.

Por otro lado, los estudios de Martinelli y col. en 2018, identificaron predominantemente fibras de colágeno tipo I, las cuales otorgan resistencia a la tracción y baja distensibilidad. En contraste, Mills y col. 2019 hallaron una mayor cantidad de fibras de colágeno tipo III y elastina, comúnmente presentes en tejidos que requieren mayor distensibilidad y movilidad. Esto sugiere la existencia de una variabilidad individual en cuanto a la composición y cantidad de fibras, lo que influye en la distensibilidad de la fascia y, por ende, en la capacidad de movimiento de la lengua y la biomecánica de cada individuo. Esta variabilidad podría explicar por qué personas con frenillos de características similares presentan diferentes rangos de movimiento (Tabla 1) (Mills y col. 2020; Nanci y col. 2013; Lopes y col. 2014).

Tabla 1: Tabla resumen de tipo de fibras encontradas en FL según autor. (Mills y col. 2018; Mills y col. 2020; Lopez y col. 2014; Nanci y col. 2013; Martinelli y col. 2018)

Músculo	Composición del tipo de fibras	Características	Autor
Hipogloso	Fibras musculares esqueléticas	Gran elasticidad	Mills y col, 2019 Lopez y col. 2014 Nanci y col. 2013
	Fibras colágeno Tipo III y elastina	Para mayor distensibilidad y movilidad	Mills y col. 2020
	Fibras de colágeno Tipo I	Resistencia a la tracción y baja distensibilidad	Martinelli y col. , 2018

1.4 FUNCIONES ORALES DEL FRENILLO LINGUAL

1.4.1 DEGLUCION Y LACTANCIA:

A lo largo de 24 horas, la deglución del bolo alimenticio ocurre aproximadamente 150 veces, mientras que la deglución inconsciente de saliva se produce cada 30 segundos durante la vigilia y cada minuto durante el sueño. La deglución es un proceso coordinado de contracciones musculares, en el que los movimientos peristálticos trasladan alimentos sólidos, líquidos o saliva hacia el esófago. Este proceso evoluciona conforme se desarrolla el sistema estomatognático y cambian las necesidades del niño. En un recién nacido, la deglución difiere de la de un adulto, ya que, durante los primeros meses de vida, cuando la dieta es líquida, sigue un esquema coordinado de "succión-deglución-respiración", caracterizado por una deglución con empuje lingual (Dezio y col. 2015; Rendon Macias y col. 2011).

En los bebés, el reflejo de deglución se desencadena cuando una cantidad suficiente de líquido se acumula en la boca tras cuatro o cinco actos de succión. En esta etapa, la punta de la lengua se posiciona en un espacio

interalveolar al tragar saliva, o rodea el pezón o tetina al alimentarse (Dezio y col. 2015).

Durante la lactancia, la succión es un proceso que está formado por tres fases estrechamente relacionadas: a) expresión-succión propiamente dicha, b) deglución y c) respiración.

- a) **EXPRESIÓN O SUCCIÓN:** primero se genera una presión positiva del músculo periorbicular de los labios alrededor del pezón. Luego se genera presión negativa intrabucal, gracias a retracción de la mandíbula y movimiento hacia abajo y atrás de la lengua (ese movimiento genera una “cavidad intraoral” formada, en su parte superior, por el paladar, a los lados por los carrillos y hacia atrás por el paladar blando) que facilita la extracción de la leche materna, simultáneamente a estos movimientos la lengua forma un surco medio longitudinal con bordes periféricos y una fosa central que contiene al bolo alimenticio. Si se trata de la lactancia artificial (LA), la leche del biberón se extrae mediante una combinación de presión positiva y movimientos peristálticos de la porción anterior de la lengua (Mills y col. 2019).
- b) **DEGLUCIÓN:** En esta fase, el alimento contenido en esa fosa media formada por la lengua, es impulsado hacia la parte posterior por movimientos de onda peristáltica.
- c) **RESPIRACIÓN:** Simultáneamente la faringe se eleva y adelanta acercándose a la lengua. En ese momento, la epiglotis forma un sellado de la faringe y se cierran las vías aéreas superiores por la elevación del velo del paladar y así se produce una apnea de deglución (Dezio y col. 2015; Rendon Macias y col. 2011).

Con la introducción de la alimentación complementaria y alimentos sólidos, el patrón de deglución se adapta a las nuevas necesidades y hábitos. La erupción de los primeros dientes en los arcos dentarios reduce el espacio disponible para la lengua, obligándola a reubicarse. La punta de la lengua pasa de un espacio interalveolar a una posición retroincisal, situándose sobre las rugas palatinas (Dezio y col. 2015).

1.4.1.a ASPECTOS ANATÓMICOS INVOLUCRADOS EN EL PROCESO “SUCCIÓN-DEGLUCIÓN-RESPIRACIÓN”:

Las características anatómicas del RN le permiten alimentarse en una posición horizontal o inclinada, salvando su imposibilidad de controlar una posición vertical de su cuello y tronco: la mandíbula retrognática y más pequeña, nariz y boca de menor proporción que el resto de la cara, ayudan a evitar el paso de la leche hacia las vías aéreas. Las narinas tienen una disposición más horizontal para permitir la respiración simultáneamente. La laringe es corta y se desplaza con facilidad hacia adelante en dirección a la epiglotis, gracias al movimiento ascendente de la lengua y junto con la clausura de la epiglotis se produce un cierre tan eficiente que permite que el RN se alimente de forma horizontal o con una inclinación de su cuello (Rendon Macias y col. 2011).

Ambos procesos están coordinados con la respiración para obtener una alimentación eficiente con el menor gasto de energía posible manteniendo la respiración constante (Rendon Macias y col. 2011).

1.4.2 FONACIÓN:

La fonación consiste en el proceso que atraviesa el aire desde los pulmones a la salida por la boca generando diferentes sonidos para lograr la comunicación oral. (Giovanni y col., 2014)

Comienza por una fase prefonatoria en la cual los músculos y cartílagos de la laringe aproximan las cuerdas vocales entre sí, estrechando la luz respiratoria. El aire contenido en los pulmones, luego es propulsado a través de las cuerdas vocales en una espiración activa. Estas, permiten así, una vibración pasiva de la mucosa de su borde libre, gracias a su estructura laminar. (Giovanni y col., 2014)

El aire luego pasa a través de resonadores. Estos son cavidades supra glóticas que modifican su tamaño para forma al sonido. Se trata de la faringe, fosas nasales y el principal, la boca. Mediante la lengua, labios, velo de paladar y mandíbula, la boca modifica su forma y volumen para cada sonido emitido (Giovanni y col., 2014; Le Huche y col. 1994).

Los articuladores son órganos móviles o fijos dentro de las cavidades supra glóticas que se encargan de convertir el sonido en un fonema. Uno de ellos, la lengua, realiza distintos tipos de movimientos para cada fonema, articulándose con diferentes puntos dentro de la boca (Le Huche y col. 1994).

Los fonemas se clasifican según la apertura bucal y el punto de articulación para su producción (Tabla 2) (Giovanni y col. 2014; Le Huche y col. 1994).

Según el punto de articulación:

- Bilabiales: labio superior e inferior: /p/, /b/, /m/.
- Labiodentales: incisivos superiores y labio inferior: /f/.
- Interdentales: ápice de la lengua posicionado entre los maxilares: /z/.
- Dentales: ápice lingual apoyado sobre incisivos superiores: /t/, /d/.
- Alveolares: lengua sobre zona alveolar del maxilar superior: /s/, /n/, /l/, /r/, /rr/.
- Palatales: lengua apoyada sobre paladar duro: /ch/, /ñ/, /y/, /ll/.
- Velares: lengua contra velo del paladar: /k/, /g/, /j/.
- Nasaes: el velo del paladar desciende provocando que el aire de la boca salga por la nariz: /n/, /m/, /ñ/.
- Nasolabiales: labios superiores e inferiores contactan provocando que el aire salga por la nariz ocurre con el fonema /m/ (Giovanni y col. 2014).

Tabla 2: Clasificación de fonemas según su punto de articulación (Giovanni y col. 2014)

Según el punto de articulación se clasifica en:	Puntos de apoyo para la producción del fonema	Fonema logrado
Bilabiales	Labio superior e inferior contactan entre sí	/p/, /b/, /m/
Labiodentales	Incisivos superiores y labio inferior contactan	/f/
Interdentales	Ápice de la lengua posicionado entre los maxilares	/z/
Dentales	Ápice lingual apoyado sobre incisivos superiores	/t/, /d/
Alveolares	Lengua sobre zona alveolar del maxilar superior	/s/, /n/, /l/, /r/, /rr/
Palatales	lengua apoyada sobre paladar duro	/ch/, /ñ/, /y/, /ll/
Velares	Lengua contra velo del paladar	/k/, /g/, /j/
Nasales	El velo del paladar desciende provocando que el aire de la boca salga por la nariz	/n/, /m/, /ñ/
Nasolabiales	Labios superiores e inferiores contactan provocando que el aire salga por la nariz	/m/

CAPÍTULO 2

FRENILLO LINGUAL ALTERADO EN LACTANTES

2.1 FRENILLO LINGUAL ALTERADO

El término anquiloglosia (*ankylos glôttia-ia*, que significa “lengua anclada” no es sinónimo de frenillo lingual, sino de frenillo lingual corto (Costa-Romero y col. 2021).

Se trata de una anomalía congénita caracterizada por un frenillo lingual anormalmente corto que puede restringir, en cierto grado, la movilidad lingual, según su longitud, elasticidad y punto de inserción (Messner y col. 2000).

Como varios procesos de desarrollo embriológico, la separación en este caso del tejido que conforma la lengua se da a partir de la combinación de crecimiento celular y muerte celular programada, una apoptosis. La persistencia del frenillo lingual es probablemente un remanente de una apoptosis incompleta (Knox y col. 2010).

La mayoría de los casos de anquiloglosia (AG) se cree son esporádicos y con predominancia en sexo masculino. También se han encontrado en menor medida como casos familiares, y puede ser parte de síndromes raros como los síndromes de Moebius, Beckwith Wiedemann, orofaciodigital, fisura palatina ligada al cromosoma X (Walsh y col. 2017) y síndrome de Van der Woude. No se han reportado causas teratogénicas o ambientales que produzcan AG (Walsh, J. y col. 2017; Knox y col. 2010; Morowati y col. 2010).

Se cree que tanto la AG aislada como los casos asociados a síndromes tienen un componente genético (Walsh y col. 2017). Otros autores han descrito una relación intrafamiliar pero no con suficientes casos reportados (Tuomas y col. 2007). Keizer, en 1952 realiza un reporte sobre una familia holandesa con trece miembros que en tres generaciones presentaron anquiloglosia (Keizer y col. 2002). Morowati en 2010, describe una familia de cinco miembros con AG.

2.2 IMPORTANCIA DEL DIAGNÓSTICO TEMPRANO DE FRENILLO LINGUAL ALTERADO

Algunos autores sugieren esperar para tratar un frenillo corto hasta los 5 años, basándose en la idea de que el frenillo puede estirarse o cortarse espontáneamente alrededor de esa edad. Un estudio de Martinelli, en 2014 demostró que las características del frenillo permanecen sin alteración alguna durante el crecimiento y desarrollo (**Fig. 5**); por lo que esperar como la literatura sugiere significa una interferencia en la lactancia y en el desarrollo de otras funciones orales (Martinelli RLC y col. 2014). Knox y col. 2010 sugiere que lo ideal es que el tratamiento se realice dentro de las 24 horas posteriores al diagnóstico debido a la fragilidad de la fisiología de la lactancia en el período neonatal.

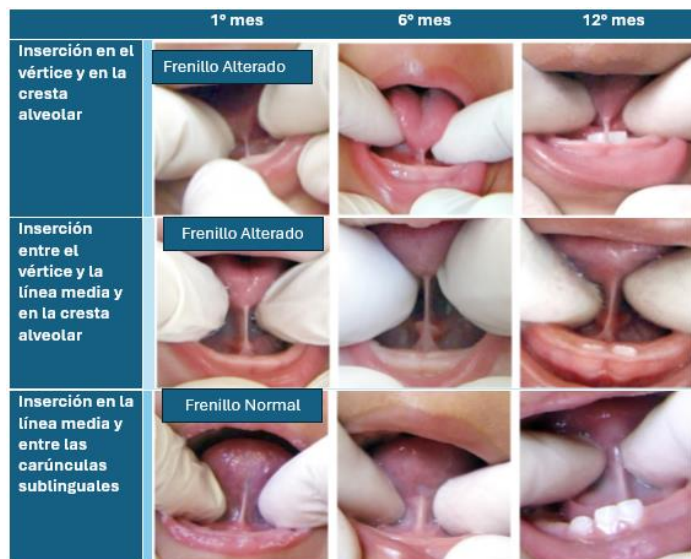


Figura 5: Características anatómicas del Frenillo lingual al 1º mes, 6º mes y 12 meses de vida (Lopes de Castro Martinelli y col., 2014)

2.3 CLASIFICACIÓN DE FRENILLO LINGUAL ALTERADO

Existen diferentes clasificaciones de frenillo corto en la literatura. Al haber falta de consenso en el tema, se encuentra variedad al momento de intentar catalogar su gravedad, como ocurre de igual forma en el diagnóstico (Dezio y col. 2015).

Las clasificaciones más comunes que utilizan criterios anatómicos se basan en el punto de inserción del frenillo en la lengua, el largo del frenillo y la protrusión lingual. El sistema de clasificación de Coryllos tiene cuatro tipos de frenillo basándose en el punto de inserción (**tabla 3**) (**Fig. 6**). Kotlow ha publicado dos sistemas de clasificación similares a Coryllos pero utilizando como medida el largo de “lengua libre” tomando como referencia la medida desde el punto de inserción del frenillo a la punta lingual (**Tabla 4**) (Brzęcka, Dagna y col. 2019; Dezio y col. 2015). Estas medidas no son fáciles de tomar. Algunos otros sistemas de clasificación utilizan medidas como la protrusión lingual, pero no es muy práctico tomarlas en un bebe o niño pequeño (Walsh y col. 2017).

Clasificación de Coryllos:

Tabla 3: Clasificación de anquiloglosia según Coryllos (Coryllos, E. y col. 2004)

Tipo I:	frenillo fino y elástico, desde la punta de la lengua, que adquiere forma de corazón cuando se extiende.
Tipo II:	frenillo fino y elástico, que ancla la lengua desde 2-4 mm de la punta hasta cerca del reborde alveolar.
Tipo III:	frenillo grueso, fibroso y menos elástico, desde la mitad de la lengua, que no puede elevarse y adquiere una forma de cuchara cuando se intenta extender.
Tipo IV:	el frenillo no se ve, se palpa como un anclaje, fibroso o submucoso, grueso y muy poco elástico, desde la base de la lengua hasta el suelo de la boca. La lengua no puede elevarse y hace movimientos asimétricos cuando se intenta extender.

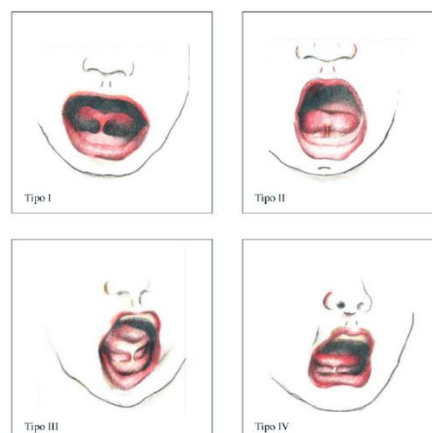


Figura 6: Dibujo de los cuatro tipos de frenillo según clasificación de Coryllos (Coryllos, E. y col. 2004)

Clasificación de Kotlow (1999):

Tabla 4: Clasificación de Kotlow para frenillo lingual, 1999

Tipo de frenillo	Medida
Clínicamente aceptable	> 16mm
Clase I: Anquiloglosia leve	12 - 16 mm
Clase II: Anquiloglosia moderada	8 - 11 mm
Clase III: Anquiloglosia severa	3 - 7 mm
Clase IV: Anquiloglosia completa	< 3 mm

Clasificación de Kotlow (2011):

En 2011 se hizo una revisión y modificó su clasificación usando la medida desde el punto de fijación a la punta de la lengua (**Tabla 5**) (Walsh y col. 2017):

Tabla 5: Clasificación de Kotlow para frenillo lingual, 2011.

Tipo de frenillo	Medida
Clase I	0 a 3 mm
Clase II	4 a 6 mm
Clase III	7 a 9 mm
Clase IV o submucoso	10 a 12 mm

Walker y col. 2018 demostró en su estudio la relación entre el largo del frenillo y las dificultades en la lactancia. El promedio de esta medida en el estudio, fue de 9.07mm utilizando la clasificación de Coryllos que incluye la AG posterior. Dada su apariencia atípica, puede seguir sin ser reconocida en el examen físico (Walker y col. 2018; Brzęcka y col., 2019).

Solo durante la última década se ha discutido con mayor frecuencia en la literatura la anquiloglosia posterior. En la siguiente tabla se describe un resumen de los sistemas de clasificación más comunes (**Tabla 6**), Kotlow y Coryllos abarcan el frenillo posterior, por otro lado, otros autores como Lalakea y Messner en 2002 y 2003, Williams y Waldron en 1985, Notestine en 1990 y Ruffoli en 2005 no lo incluyen como un tipo válido de frenillo (Walsh y col., 2017).

Tabla 6: resumen de los diferentes tipos de clasificaciones que utilizan criterios anatómicos (Walsh y col., 2017)

SISTEMA DE CLASIFICACIÓN	Criterio de clasificación	Clasificación de AG posterior
Sistema Coryllos 2004	Se clasifica en cuatro tipos según el lugar de inserción en piso de boca y cara ventral de la lengua.	Los tipos 3 y 4 con una alteración funcional.
Sistema Kotlow 1999	Lo clasifica como aceptable, leve o 1, moderado o 2, severo o 3 y completo o 4, tomando como referencia el largo de “lengua libre”	Consiste en los tipos aceptable o leve con alteración funcional.
Sistema Kotlow revisión 2011	Cuatro tipos siendo 1 el más severo y 4 el más leve, utilizando como medida el largo desde el punto de inserción a la punta de la lengua	Consiste en las clases 3 y 4 con alteración funcional
Williams y Waldron 1985; Notestine 1990; Lalakea y Messner 2003; Ruffoli y col 2005	Elevación de la lengua clasificándose como normal, leve, moderado o severo.	No aplica
Lalakea y Messner 2002 - 2003	Protrusión lingual, como normal mayor a 20mm o anquiloglosia menor a 15mm	No aplica

Los sistemas que incorporan la función además de los criterios anatómicos, son la “Herramienta de evaluación Hazelbaker para la función del frenillo lingual” y “Herramienta de evaluación de la lengua de Bristol”. El sistema de Hazelbaker es el más completo y complejo con 10 puntos para la anatomía y 14 que evalúan la función lingual. Al evaluar también la funcionalidad permite incorporar un diagnóstico para el frenillo posterior sintomático que de otra manera puede ser obviado en una clasificación meramente anatómica. La utilización rutinaria de esta escala de clasificación puede ser difícil ya que no es muy simple de aplicar y conlleva bastante tiempo (Walsh y col. 2017).

La evaluación de Bristol en cambio fue diseñada para ser más fácil de enseñar y realizar. Se compone de los puntos más importantes de Hazelbaker pero solo con 4 ítems a evaluar que son: apariencia de la punta lingual, punto de inserción del frenillo, capacidad de elevar la lengua, y protrusión lingual (Walsh y col. 2017).

Para una correcta evaluación, diagnóstico y tratamiento del frenillo lingual en infantes, la apariencia anatómica es insuficiente sin importar el sistema clasificatorio (Walsh y col. 2017). Costa- Romero y col. explica en su artículo de 2021 que se pueden encontrar casos con una anatomía considerada normal pero con muchísimas alteraciones de función; lo que confirma la necesidad de una clasificación que incluya los factores funcionales para lograr un tratamiento acorde al caso.

2.4 DIAGNÓSTICO DE FRENILLO LINGUAL ALTERADO

El diagnóstico del frenillo lingual alterado requiere evaluar numerosos aspectos, ya que centrarnos solo en la observación anatómica del mismo puede llevarnos a un subdiagnóstico o un tratamiento poco abarcativo (Costa- Romero y col. 2021).

La lactancia es un mecanismo en el que intervienen muchas estructuras simultáneamente. El recién nacido tiene tres reflejos que aseguran la alimentación en esta primera etapa de desarrollo: el reflejo de búsqueda (para localizar el seno); la succión (para extraer la leche de los conductos mamarios) y la deglución. Estos últimos dos están coordinados con la respiración. Para que estos reflejos funcionen de forma eficiente, son necesarios los movimientos de la lengua; esta cumple la función de formar un sellado anterior adherido alrededor del pezón y un sellado posterior junto con el paladar blando. Cualquier dificultad en su movilidad, se refleja en una función alterada de los reflejos (Araujo y col. 2020). Al ser reflejos arcaicos y necesarios para la supervivencia, el recién nacido adecua su función al encontrarse con dificultades. En algunos casos se observan casos con poca repercusión en la lactancia, como resultado de estas adaptaciones, pero con un frenillo clínicamente muy alterado. Y por otro lado, casos con mucha sintomatología pero no tan visibles a la inspección clínica (Costa- Romero y col. 2021).

Un diagnóstico certero se basa en el análisis de signos y síntomas, tanto en el recién nacido como en la madre, y la observación de la técnica de lactancia. Esto se logra con la identificación de la morfología del frenillo

corto sumado a la evaluación funcional de la lengua y labios (Costa-Romero y col. 2021). Un protocolo diagnóstico específico permite acciones terapéuticas planificadas, documentación de procedimientos clínicos y práctica clínica basada en evidencia (Martinelli y col. 2013).

A lo largo del tiempo se han utilizado diferentes tipos de pruebas, que consisten en la observación de distintos ítems, como características físicas de la lengua o frenillo, y algunos más centrados en la función de estos. Algunas de las más utilizadas son (Costa Romero y col. 2021):

Anatómicas: analizan sólo el aspecto físico.

1.5 **Prueba de Coryllos:**

Evalúa el aspecto físico del frenillo, su localización e inserciones, y clasifica el frenillo corto en 4 tipos:

Tipo 1 y 2 anteriores

Tipo 3 y 4 posteriores

No existe un consenso sobre los tipos 3 y 4 por su gran variabilidad al ser analizado (Costa Romero y col. 2021).

Anatómicas-Funcionales: Son las más completas y actualmente algunas de ellas, las más utilizadas. Analizan tanto el aspecto anatómico como la función.

- **Prueba de Hazelbaker:**

Se compone de dos secciones, una para observar la apariencia de la lengua, como su forma, inserción del frenillo y largo; y la segunda sección para analizar la función lingual.

No posee mucha aceptación debido a la falta de unanimidad entre los observadores y a los inconvenientes para realizarla, como la necesidad de colaboración del niño (Costa Romero y col. 2021).

- **Prueba de Amir:**

En el año 2006 Amir y col. realizaron una revisión de la prueba de Hazelbaker y propusieron una versión simplificada de la misma, solo utilizando los ítems que arrojaban resultados más confiables (Costa Romero y col. 2021).

- **Prueba de detección de lengua en neonatos del protocolo de frenillo lingual para bebés:** fue elaborado por Martinelli y col. en 2014.

Funcionales: Solo evalúan la función sin tomar en cuenta el aspecto físico.

- **The Breastfeeding Observation Aid:** descrita por la OMS (Costa- Romero y col. 2021).

Para un correcto diagnóstico en un lactante es de suma importancia considerar tanto la función como el aspecto físico del frenillo en conjunto. De aquí la importancia de observar al recién nacido durante la lactancia, el sueño o el llanto (Dezio y col. 2015).

Actualmente existen dos pruebas diagnósticas muy utilizadas, con mayor fiabilidad, ya que reúnen todas las características importantes a evaluar. Han demostrado no presentar dificultad para ponerse en práctica o para la interpretación de sus resultados y permiten realizar un diagnóstico de manera temprana para casos graves o para poder orientar a los padres sobre posibles dificultades y cómo resolverlas (Martinelli y col. 2014). Algunos autores utilizan ambas de manera combinada y otros solo utilizan el protocolo de Martinelli en dos etapas según la edad del bebe (Campanha y col. 2019). Estas son:

- Prueba de detección de lengua en neonatos del protocolo de frenillo lingual para bebés elaborado por Martinelli (Campanha y col. 2019).
- The Breastfeeding Observation Aid, descrita por la OMS (Campanha y col. 2019).

La prueba de detección de lengua en neonatos del protocolo de frenillo lingual para bebés (Fig. 7 y 8) por Martinelli se recomienda hacerla a las 24

o 48 horas de nacido, de forma parcial, ya que la lactancia se considera establecida a los 30 días. Solo se realizará en esta primera prueba, la evaluación anatomofuncional. Al hacerlo de forma temprana en la pesquisa neonatal, es posible identificar los casos más graves. Si se obtiene un resultado dudoso o no determinante, se reevalúa a los 30 días utilizando el protocolo completo, pero ya habiendo informado a los padres en antes del alta de la maternidad, sobre posibles dificultades y brindando asesoramiento para resolverlo (Martinelli y col. 2014).

Para realizarlo, se evalúan los siguientes ítems:

1. Comienza con la evaluación del recién nacido de la posición de los labios durante el sueño. Estos pueden estar cerrados, abiertos o entreabiertos (Martinelli y col. 2014).
2. Posteriormente, con el recién nacido despierto, se observa la posición de la lengua durante el llanto. Si esta se encuentra en la línea media, elevada, en línea media con los costados elevados, o la punta de la lengua abajo con laterales elevados (Campanha y col. 2019).
3. Se observa también, la forma de la punta de la lengua al elevarse durante el llanto o con maniobra diagnóstica, puede verse redondeada, con una pequeña escotadura en forma de “V” o en forma de corazón (Campanha y col., 2019).
4. Por último se analiza el frenillo lingual. Si es posible verlo o no, o si es necesario una maniobra para observarlo. Se clasifica según su grosor como fino o grueso, y su ubicación de inserción tanto a la lengua como al piso de boca. La unión del frenillo a la cara sublingual de la lengua podría estar en el tercio medio, entre el tercio medio y el ápice, o en el ápice. La unión del frenillo al suelo de la boca podría ser visible desde las carúnculas sublinguales o la cresta alveolar inferior (Campanha y col. 2019).




A cada ítem se le asigna un valor. Cuando la suma de los ítems evaluados fue igual o menor a 4, se clasifica como normal; entre 5 y 6, dudoso; 7 o más, alterados, con el frenillo lingual limitando los movimientos de la lengua (Campanha y col. 2019).

Durante el re-test se evalúa la parte anatomo funcional con el mismo cuestionario y luego la succión nutritiva y no nutritiva. Durante 5 minutos se observa al bebe amamantando y se analiza el ritmo de succión y pausas, la coordinación succión-deglución-respiración, si “muerde” el pezón y si realiza chasquidos (Martinelli y col. 2014).





En el estudio realizado por Campanha y col. en el 2019, luego de evaluar los aspectos anatomofuncionales con la primera parte del protocolo de Martinelli, analizaron la función del frenillo durante la lactancia, utilizando **The Breastfeeding Observation Aid** descrita por la OMS con el que se evalúa seis categorías:

1. La madre: su estado de salud, física o mental, si se encuentra relajada y cómoda o tensa e incómoda, signos de vinculación con el bebe o sin contacto visual entre ellos.
2. El bebe: su estado de salud, si se encuentra calmado y relajado o inquieto y llorando, intentando de alcanzar o buscar el pecho en un momento de hambre o sin interés.
3. Senos: sanos o enrojecidos, hinchados, doloridos; si el seno estaba bien sostenido con los dedos alejados del pezón o en la areola.
4. Posición del bebé: cabeza y cuerpo alineados o cuello y cabeza torcida para alimentarse; bebé sostenido o no sostenido cerca del cuerpo de la madre; todo el cuerpo del bebé sostenido o sostenido únicamente por la cabeza y el cuello; el bebé se acerca al pecho, la nariz, labio inferior y la barbilla al pezón.
5. El acople del bebe: se ve parte de areola encima del labio superior o debajo del labio inferior, la boca del bebé bien abierta o no muy abierta, labios evertidos o labios hacia adentro; la barbilla del bebé tocando el pecho de la madre o no.
6. La succión: succiones lentas y profundas o rápidas superficiales y con pausas; mejillas redondas al succionar o mejillas hundidas al succionar; el bebé suelta el pecho cuando termina o la madre retira al bebé del pecho; la madre nota signos de reflejo de oxitocina o no.




1. Postura habitual de los labios

		
<input type="checkbox"/> Labios cerrados (0)	<input type="checkbox"/> Labios entreabiertos (1)	<input type="checkbox"/> Labios abiertos (1)

2. Tendencia de la posición de la lengua durante el llanto

	
<input type="checkbox"/> Lengua en la línea media (0)	<input type="checkbox"/> Lengua elevada (0)
	
<input type="checkbox"/> Lengua en la línea media con elevación de los laterales (2)	<input type="checkbox"/> Lengua baja (2)

3. Forma de la punta de la lengua cuando se eleva durante el llanto


		
<input type="checkbox"/> Redondeada (0)	<input type="checkbox"/> Ligera fisura en ápice (2)	<input type="checkbox"/> Forma de corazón (3)

Total de la evaluación anatomofuncional (ítems 1,2 y 3): mejor resultado: 0; peor resultado: 6

Figura 7: Evaluación anatomofuncional de Martinelli y col. 2014, Puntos 1 a 3

Cuando la suma de estos ítems es mayor o igual a 4, el frenillo limita los movimientos linguales.

4.Frenillo lingual

		
<input type="checkbox"/> Se puede visualizar	<input type="checkbox"/> No se puede visualizar	<input type="checkbox"/> Visualizado con maniobra*

EN CASO DE NO SER OBSERVADO, IR A LA PARTE II (EVALUACIÓN DE LA SUCCIÓN NO NUTRITIVA Y NUTRITIVA)

4.1 Espesor del frenillo

	
<input type="checkbox"/> Delgado (0)	<input type="checkbox"/> Grueso (2)

4.2 Fijación del frenillo en la cara sublingual (ventral) de la lengua

		
<input type="checkbox"/> En el tercio medio (0)	<input type="checkbox"/> Entre el tercio medio y el ápice (2)	<input type="checkbox"/> En el ápice (3)

4.3 Fijación del frenillo en el piso de la boca

	
<input type="checkbox"/> Visible a partir de las carúnculas sublinguales (0)	<input type="checkbox"/> Visible a partir de la cresta alveolar inferior (1)

* Maniobra de elevación y posteriorización de la lengua.

Si no se observa, acompañar el caso.

Figura 8: Evaluación anatomofuncional de Martinelli y col. 2014. Punto 4.

Tan solo uno de estos ítems marcados como posible dificultad, es considerado un indicador que puede complicar la lactancia (Campanha y col. 2019).

2.4.1 CRITERIOS LATCH

LATCH es un instrumento recientemente validado al español, desarrollado para valorar según la percepción materna, la eficiencia de la lactancia; como así también para evaluar el éxito de una frenectomía en lactantes (Báez L. y col. 2008).

Wen y col., 2021 realizaron un estudio sobre 41 diadas de madre-hijo, para evaluar la eficiencia de la lactancia materna antes y después de un procedimiento de liberación de frenillo lingual. Utilizaron la escala de clasificación de anquiloglosia y frenillo lingual de Coryllos, mientras que las madres completaron un cuestionario utilizando los criterios LATCH (Jensen y col. 1994). El mismo fue completado antes y después del tratamiento. Concluyeron que los procedimientos de liberación del frenillo lingual mejoran la eficiencia en la lactancia materna y disminuye el dolor materno (Wen y col. 2021)

2.5 EPIDEMIOLOGÍA DEL FRENILLO LINGUAL ALTERADO

La prevalencia de esta afección no se ha logrado determinar con exactitud. Esto responde a la falta de consenso en pruebas diagnósticas y sobre todo a la inexistencia de un protocolo uniforme para su diagnóstico temprano. La mayoría de los estudios existentes se basan solo en una inspección visual arrojando una incidencia entre un 3% a 10% pero no se encuentra unanimidad sobre los resultados por estar tan relacionado a un proceso complejo del que dependen muchos factores, como lo es la lactancia (Knox y col. 2010).

Para lograr obtener porcentajes reales y tratamiento oportuno, es necesario el desarrollo de una herramienta concisa, práctica y estandarizada para el diagnóstico. Los estudios existentes utilizan diferentes criterios diagnósticos y distintas edades para estos, lo que explicaría la variabilidad en prevalencia (Segal y col. 2007).

Los estudios consultados presentan disenso respecto a la prevalencia. Knox en el año 2010 reporta una prevalencia del 3% al 10%, similar a la

reportada por Segal y col, en 2007, del 4,2% al 10,7% Martinelli y col. En 2013 informan una prevalencia del 22,54% con su técnica para diagnóstico rediseñada que toma en cuenta la observación de la lengua durante el llanto, las pausas entre tomas, y la succión no nutritiva entre otros aspectos.

Al igual que Martinelli en 2013, Walsh y col. 2017 señala que el amplio rango de porcentajes de prevalencia se debe a los distintos criterios utilizados para la AG anatómica o sintomática, ya que muchos de los estudios existentes no incluyen en éstos, el impacto funcional y sintomatología presente.

2.6 CONSECUENCIAS DE LAS ALTERACIONES DEL FRENILLO LINGUAL EN EL LACTANTE

Algunos autores han documentado la mejoría post frenectomía en el corto plazo, viendo progreso en el movimiento lingual, la transferencia de leche, el acople del bebe y la disminución del dolor de la madre. La anquiloglosia no tratada en recién nacidos, está relacionada con dificultades en la lactancia que deriva en un destete temprano, privando al bebe y a sus familias de los múltiples beneficios a corto y a largo plazo de la misma (Knox y col. 2010; Ballard, J. y col. 2002; Dollberg, S. y col. 2006).

La persistencia de un FC más allá de la primera infancia, puede interferir con la función completa de la lengua en niños mayores y adultos, han sido reportadas alteraciones como dificultades en el habla, maloclusiones o apiñamiento dentario, dificultad en la higiene oral y otras (Knox y col. 2010).

Otros investigadores observaron el habla en niños de 8 años de edad, tratados con frenectomía siendo bebés, y no encontraron diferencia alguna con niños sin anquiloglosia, demostrando su efectividad a largo plazo. Por el contrario, los niños con AG no tratados si presentaban muchas alteraciones del habla (Knox y col. 2010).

Un FLC afecta en diferente medida la lactancia, el habla, la posición de los dientes, la higiene bucal, el desarrollo de los maxilares, la respiración, y

otras actividades como la capacidad de lamer un helado o tocar un instrumento de viento. Algunas de las más estudiadas son las siguientes (Gomez Gonzalez y col. 2014):

- [Dificultad en la lactancia](#)

Se trata de la primera consecuencia que se observa. La movilidad deficiente de la lengua provoca un menor sellado y peor succión. El bebe intenta compensarlo realizando mayor presión con las encías lo que provoca dolor, grietas, extracción ineficiente, por lo tanto poco aumento de peso, frustración materna y eventualmente un destete prematuro. Algunos niños con casos moderados o leves, logran compensar esos movimientos, disminuyendo las dificultades y a veces evitando una intervención en esta primera etapa (Costa-Romero y col. 2021).

- [Articulación de fonemas](#)

Una dislalia se define como un defecto en la forma de articulación de un determinado fonema, estas pueden ser funcionales u orgánicas. Las dislalias orgánicas son las que se dan por un trastorno en la articulación del fonema por un problema orgánico, malformaciones o deformaciones anatómicas (labiales, maxilofaciales, dentales o linguales) (Gomez Gonzalez y col. 2014).

El FLC, al restringir la elevación de la lengua, impide la correcta pronunciación de los sonidos que requieren que la punta de la lengua tome contacto con otras partes de la boca para producirlos, son por ejemplo los sonidos /s/, /z/, /t/, /d/, /l/, /sh/, /ch/, /th/ y /dg/, y en especial medida, la pronunciación de la /rr/ (American Academy of Pediatric Dentistry, 2023; Gomez Gonzalez y col. 2014).

- [Respiración](#)

Brożek-Mądry en su estudio de 2021 identificaron una relación entre un frenillo lingual corto y el riesgo de Síndrome de Apneas Obstructivas del

Sueño (SAHOS) en niños, realizando el denominado Cuestionario Pediátrico del Sueño positivo. Destacaron la necesidad de detectar y tratar la AG en niños de forma temprana, para evitar cambios en el crecimiento orofacial, maloclusiones y en consecuencia, apnea del sueño.

- [Desarrollo de la oclusión](#)

Costa- Romero en 2021 refiere que una menor movilidad de la lengua por un frenillo alterado durante la época fetal, causaría un moldeado palatino deficiente, y como resultado un paladar ojival y apiñamiento dentario a futuro.

Calvo y col. en su estudio de 2022, analizó niños entre 4 y 14 años sin síndromes genéticos, ni antecedentes de frenectomías o tratamientos ortodóncicos. Encontró un porcentaje estadísticamente muy significativo de asociación entre maloclusiones y anquiloglosia, especialmente de clase III. Un 48% de los participantes con anquiloglosia presentaba algún tipo de maloclusión, a diferencia de solo un 24% en los pacientes sin anquiloglosia.

Al igual que Costa-Romero, Calvo se basa en una hipótesis sobre el movimiento restringido de la lengua con AG. Explica que la lengua en su posición fisiológica de reposo apoya sobre el paladar duro estimulando la sincondrosis intermaxilar y por lo tanto es uno de los principales factores de crecimiento del maxilar. El frenillo corto fuerza una posición baja de la lengua alterando el desarrollo de la zona.

CAPÍTULO 3

ENFOQUES TERAPEUTICOS EN EL TRATAMIENTO DE ANQUILOGLOSIA EN LACTANTES

Actualmente se encuentran diferentes tipos de tratamientos para abordar el FLA, ya sea quirúrgicas o más conservadoras (Costa Romero y col. 2021). La dificultad radica en conocer cuando se trata de variantes anatómicas normales o un FC sin repercusión funcional, para poder decidir el momento ideal y la forma de tratamiento (Costa Romero y col. 2021; Dezio y col. 2015). A continuación, se describe el abordaje no quirúrgico y las técnicas quirúrgicas más utilizadas.

3.1 TRATAMIENTO NO QUIRURGICO DEL FRENILLO LINGUAL ALTERADIO

Según Costa-Romero 2021, alrededor de un 50% de los niños con frenillo lingual corto, no sufren dificultades en la lactancia. En los pacientes que sí presentan complicaciones, sugiere comenzar con un abordaje no quirúrgico y reevaluar si los problemas persisten antes de derivar a tratamiento quirúrgico. Para este abordaje es fundamental el apoyo y asesoramiento de personal experto en lactancia, ya que este tratamiento se fundamenta en corregir la postura durante la toma y a mejorar el enganche al pecho (Costa-Romero y col. 2021). Algunas otras herramientas a utilizar son por ejemplo, pezoneras o ejercicios para la lengua (Walsh y col. 2017).

Otros autores recomiendan combinar estas medidas con tratamientos como fisioterapia, terapia del habla o terapia miofuncional (Walsh y col. 2017; Costa-Romero y col. 2021). Estos tratamientos pueden ser útiles para pacientes que no tienen un frenillo excesivamente corto, es decir que les permite una cierta movilidad lingual (Dezio y col. 2015).

En varias ocasiones, son pacientes que acuden a la consulta alrededor de los 4 o 5 años por notar problemas en la pronunciación de ciertos sonidos, y que suelen estar asociados a una deglución anormal y cambios

posturales, pero al indagar en su historial, no presentaron dificultad durante la lactancia (Dezio y col. 2015).

La terapia del habla se basa en una serie de ejercicios específicos para estirar el frenillo lingual y son básicamente los mismos que realizará un paciente quirúrgico. Se realizan sesiones cada 15 o 20 días aproximadamente, sumado a ejercicios diarios en casa. Este tratamiento debe continuarse al menos durante tres meses para evaluar resultados (Dezio y col. 2015).

La terapia miofuncional orofacial, es una técnica que comprende ejercicios de estimulación extraoral e intraoral destinados a mejorar los reflejos de búsqueda y succión del recién nacido. Al igual que los otros tratamientos no quirúrgicos esta técnica también se recomienda antes y después de la frenotomía (Costa-Romero y col. 2021).

Aunque actualmente no exista una fuerte evidencia de su efectividad, se ha demostrado que a través de estas técnicas se logra una disminución del dolor referido por la madre, una mejor transferencia de leche y un aumento progresivo en la seguridad de las madres en la lactancia, sin necesidad de intervención quirúrgica (Costa-Romero y col. 2021).

3.2 TRATAMIENTO QUIRURGICO DEL FRENILLO LINGUAL ALTERADO

Cuando se diagnostica al paciente con un frenillo corto que imposibilita funciones, o un cuadro que no responde a medidas conservadoras, se aconseja el tratamiento quirúrgico (Dezio y col. 2015; Costa-Romero y col. 2021).

Detectado el problema en un neonato, el momento ideal para hacer la intervención es controvertido. Emond y col. en 2014, realizó un estudio en el que se indicó el tratamiento quirúrgico al momento del diagnóstico, en un rango de 8 a 16 días de nacido; y por el contrario, en el grupo de control, las madres no aguantaban más de 5 días sin pedir ayuda médica. Otros autores, por el contrario, recomiendan esperar dos a tres semanas para la

intervención. El tratamiento quirúrgico indicado pasadas las cuatro semanas de nacido, se asocia a altas tasas de abandono de lactancia (Costa-Romero y col. 2021).

Existen diferentes técnicas como son, la frenotomía, frenulectomía o frenoplastia en Z. Por lo general es suficiente realizar una frenotomía en la mayoría de los pacientes (Walsh y col. 2017).

- Frenotomía:

La frenotomía es un procedimiento sencillo y sin grandes complicaciones, Costa-Romero y col. 2021 aconseja realizarla en la maternidad o consultorio si se trata de un paciente menor a dos meses, y en quirófano en pacientes mayores. De igual manera, no es un procedimiento muy común debido a que pocos médicos tienen conocimientos sobre el frenillo lingual y aún menos realizan frenectomías (Knox y col. 2010). Consiste en el corte del frenillo hasta la base del músculo, ya sea con tijeras, bisturí, electrobisturí o distintos tipos de láser, un nuevo método que muestra más ventajas sobre la técnica anterior (Dezio y col. 2015; Walsh y col. 2017)

Para realizar la cirugía, el niño se envuelve firmemente en una manta y un asistente mantiene su boca abierta tirando suavemente de la barbilla. En la técnica más común de frenotomía, se aísla el frenillo con un retractor ranurado o con los dedos y se utilizan tijeras de iris para realizar el corte. Este mide aproximadamente 2 mm, y se realiza en la parte central de la membrana, teniendo especial cuidado en no dañar la base de la lengua por su gran vascularización o el conducto de Wharton ubicado en la zona. La hemostasia se obtiene al aplicar presión con gasas, oximetazolina, nitrato de plata o sutura (Walsh y col. 2017; Dezio y col. 2015).

En cuanto a la anestesia para la frenotomía realizada en consultorio, Walsh y col. 2017 describe el uso de una solución de sacarosa al 24% por vía oral, previo al procedimiento, y poner al niño en el pecho y/o en contacto piel a piel al finalizar. También puede repetirse la administración de solución de sacarosa al 24% y administrar paracetamol en caso de ser necesario. Según estudios varios, el uso de anestesia tópica no es útil en este procedimiento (Walsh y col. 2017; Costa-Romero y col. 2021).

No existen estudios que demuestren mayor efectividad o ventaja de otras técnicas, como la frenulectomía o frenuloplastia, en comparación o a la frenotomía, sumado a su mayor complejidad por requerir el uso de anestesia general en lactantes (Walsh y col. 2017).

- Frenuloplastia:

La frenuloplastia es un procedimiento técnicamente más complejo e invasivo que la frenotomía, por lo que requiere anestesia general o anestesia del nervio lingual. Consiste en la escisión completa del frenillo, a través de la elevación de un colgajo en V (Dezio y col. 2015) o plastia en Z. La técnica convencional se realiza con bisturí para realizar el corte, guiado por una sonda acanalada o pinzas hemostáticas, luego se realizan puntos de sutura (Costa-Romero y col. 2021; Walsh y col. 2017).

Durante el postoperatorio, al igual que en la frenotomía, es importante realizar ejercicios de movilidad lingual para impedir que la cicatrización de los tejidos reduzca la movilidad lograda. En ocasiones también se deriva a tratamientos fonoaudiológicos para una rehabilitación (Costa-Romero y col. 2021)

Una alternativa a la técnica convencional, es el uso de láser. En los últimos años ha entrado en auge su utilización y estudio de sus ventajas ya que reduce la necesidad de anestésicos locales y complicaciones postoperatorias, y elimina la necesidad de sutura (Costa-Romero y col. 2021; Dezio y col. 2015).

3.2.1 COMPLICACIONES DEL TRATAMIENTO QUIRURGICO DE FRENILLO LINGUAL ALTERADO

Knox y col. en 2010 refieren que históricamente se reportaron complicaciones postoperatorias como hemorragias o infecciones en mayor medida, pero que en la literatura moderna sobre estos procedimientos no se reportó complicación alguna. Por otro lado, Walsh y col. En 2017, indica un número, aunque bajo, algo mayor de complicaciones reportadas actualmente.

“Anquiloglosia en lactantes: diagnóstico y tratamiento temprano”

La complicación más reportada es el sangrado leve, que generalmente no requiere intervención. Otras posibles complicaciones son recurrencia, lesiones en labio, lesiones en el conducto de Wharton que puede derivar en la formación de una ránula (American Academy of Pediatric Dentistry y col. 2023), infecciones, disfunción lingual. Solo en un par de ocasiones han sido reportados casos de complicaciones graves como son una Angina de Ludwing y sangrado con shock hipovolémico. También se ha descrito obstrucción de las vías respiratorias, pero en pacientes con secuencia de Pierre Robin, esta última u otras afecciones craneofaciales deben considerarse con muchos recaudos al momento de un tratamiento quirúrgico (Walsh y col. 2017).

CONCLUSIONES

Los estudios existentes sobre el FLA demuestran que a pesar de no haber un consenso sobre su abordaje en cuanto a diagnóstico y tratamiento, es un problema que afecta a un porcentaje significativo de la población y conlleva problemas en varias áreas del desarrollo si no es tratado: desde el recién nacido con una lactancia dificultosa y muchas veces frustrada, hasta problemas en la postura, pronunciación, desarrollo de la oclusión y otras.

El conocimiento del desarrollo normal de la lengua y formación del frenillo permite comprender mejor sus funciones y aspecto ideal para no pasar por alto una posible patología. Su anatomía y composición histológica, ayuda a entender los recaudos necesarios para un tratamiento quirúrgico. Es importante el entendimiento de la composición y desarrollo del frenillo lingual, tanto como para el odontopediatra que realiza una consulta prenatal, una primera consulta de un bebé, o incluso la consulta de un niño mayor con problemas en el habla o una mordida alterada; como también para otros agentes de salud involucrados en los primeros cuidados de la diada madre-hijo.

Es valioso para el odontopediatra conocer sobre los métodos de diagnóstico del FLA y sobre las consecuencias que genera para poder estar alerta y poder comprender la causa de la alteración o molestia que refieren los padres del paciente; y así poder, con este conocimiento, tomar decisiones para abordar su tratamiento y derivación a otras áreas de salud.

Realizado por un profesional idóneo y bien formado, la frenotomía es una opción de tratamiento segura, ya que no suele tener grandes complicaciones a comparación de una intervención con anestesia general; y representa una mejoría muy significativa en calidad de vida y desarrollo. El tratamiento de esta patología no es exclusivamente competencia del odontopediatra, pero su conocimiento general es importante para entenderlo y saber derivar de forma oportuna como así también para poder acompañar y redirigir al paciente a un crecimiento sin alteraciones, o durante un tratamiento completo para corregir una oclusión alterada, por ejemplo.

“Anquiloglosia en lactantes: diagnóstico y tratamiento temprano”

Es importante destacar también la importancia de la atención multidisciplinaria. Al afectar varias áreas del desarrollo, desde el diagnóstico hasta el postoperatorio, requieren de la participación de varios profesionales del área de salud para lograr una atención integral. No se consigue un diagnóstico y tratamiento exitoso, si no es con la participación de todos los encargados de velar por la salud del recién nacido y el niño.

BIBLIOGRAFÍA

1. American Academy of Pediatric Dentistry. Policy on management of the frenulum in pediatric patients. *The Reference Manual of Pediatric Dentistry*. Chicago, Ill.: American Academy of Pediatric Dentistry; 2023:71-6
2. Araujo MC, Freitas RL, Lima MG, Kozmhinsky VM, Guerra CA, Lima GM, y col. Evaluation of the lingual frenulum in newborns using two protocols and its association with breastfeeding. *J Pediatric (Rio J)*. 2020; 96:379-385.
3. Báez Leon, C.; Blasco Contreras, RMartín Sequeros, E.; Pozo Ayuso, M.; y col. (2008). Validación al castellano de una escala de evaluación de la lactancia materna: el LATCH. Análisis de fiabilidad. *Index de Enfermería*, 17(3), 205-209.
4. Ballard, J. L., Auer, C. E., & Khoury, J. C. (2002). Ankyloglossia: assessment, incidence, and effect of frenuloplasty on the breastfeeding dyad. *Pediatrics*, 110(5), e63. <https://doi.org/10.1542/peds.110.5.e63>
5. Brzęcka, D., Garbacz, M., Micał, M., Zych, B., & Lewandowski, B. (2019). Diagnosis, Classification and Management of Ankyloglossia Including Its Influence on Breastfeeding. *Developmental Period Medicine*, 23(1), 79.
6. Brożek-Mądry, E., Burska, Z., Steć, Z., Burghard, M., & Krzeski, A. (2021). Short lingual frenulum and head-forward posture in children with the risk of obstructive sleep apnea. *International journal of pediatric otorhinolaryngology*, 144, 110699.
7. Buscemi, A., Coco, M., Rapisarda, A., Frazzetto, G., Di Rosa, D., Feo, S., Piluso, M., Presente, L. P., Campisi, S. S., & Desirò, P. (2021). Tongue stretching: technique and clinical proposal. *Journal of complementary & integrative medicine*, 19(2), 487–491.
8. Calvo-Henríquez, C., Neves, S. M., Branco, A. M., Lechien, J. R., Reinoso, F. B., Rojas, X. M., O'Connor-Reina, C., González-Guijarro, I., & Martínez Capoccioni, G. (2022). Relationship between short lingual frenulum and malocclusion. A multicentre study. *Acta otorrinolaringológica española*, 73(3), 177–183.
9. Campanha, S. M. A., Martinelli, R. L. C., & Palhares, D. B. (2019). Association between ankyloglossia and breastfeeding. *CoDAS*, 31(1), e20170264
10. Coryllos, E., Genna, C. W., & Salloum, A. C. (2004). Congenital tongue-tie and its impact on breastfeeding. *Breastfeeding: Best for mother and baby Newsletter*, 1-6.

11. Costa-Romero M, Espínola-Docio B, Paricio-Talayero JM, Díaz-Gómez NM. Anquiloglosia en el lactante amamantado. Puesta al día. *Arch Argent Pediatr* 2021;119(6): e600-e609.
12. Dezio, M.; Piras, A.; Gallottini, L., et al. (2015). “Anquiloglosia, de la embriología al tratamiento. Revisión de la bibliografía”. *Revista de Medicina Individualizada Pediátrica y Neonatal* 2015; 4(1):2040101.
13. Dollberg, S., Botzer, E., Grunis, E., & Mimouni, F. B. (2006). Immediate nipple pain relief after frenotomy in breast-fed infants with ankyloglossia: a randomized, prospective study. *Journal of pediatric surgery*, 41(9), 1598–1600.
14. Douglas P. S. (2013). Rethinking "posterior" tongue-tie. *Breastfeeding medicine : the official journal of the Academy of Breastfeeding Medicine*, 8(6), 503–506.
15. Emond, A., Ingram, J., Johnson, D., Blair, P., Whitelaw, A., Copeland, M., & Sutcliffe, A. (2014). Randomised controlled trial of early frenotomy in breastfed infants with mild-moderate tongue-tie. *Archives of disease in childhood. Fetal and neonatal edition*, 99(3), F189–F195.
16. Geddes, D. T., Kent, J. C., McClellan, H. L., Garbin, C. P., Chadwick, L. M., & Hartmann, P. E. (2010). Sucking characteristics of successfully breastfeeding infants with ankyloglossia: a case series. *Acta pediátrica (Oslo, Norway : 1992)*, 99(2), 301–303.
17. Giovanni, Antoine; Lagier, A; Henrich, N. (2014). Fisiología de la fonación. EMC - otorrinolaringología. Volumen 43(3) 1-16.
18. Gómez de Ferraris, M. E. Campos Muñoz, A. (1999). Histología y embriología bucodental. Editorial médica Panamericana. Madrid, España; pág. 39-43; 50-67; 114-144.
19. Gomez, A. D., Stone, M. L., Woo, J., Xing, F., & Prince, J. L. (2020). Analysis of fiber strain in the human tongue during speech. *Computer methods in biomechanics and biomedical engineering*, 23(8), 312–322.
20. González Jiménez,G.; Costa Romero,M.; Riaño Galán, I; González Martínez, M.T.; Rodríguez Pando, M.C.; Lobete Prieto, C. Prevalencia de anquiloglosia en recién nacidos en el Principado de Asturias. *Anales de Pediatría*, Volume 81, Issue 2, 2014, Pages 115-119, ISSN 1695-4033
21. Jensen, D.; Wallace, S.; y col. (1994) “LATCH:A Breastfeeding charting system and documentation Tool”. *Journal of Obstetric, Gynecologic & Neonatal Nursing*, Volume 23, Issue 1, 27 – 32.
22. Knox, Isabella (2010) “Tongue Tie and Frenotomy in the breastfeeding newborn”. *NeoReviews* Vol.11 No.9. e513 - e519

23. Langman, J.; Sadler, T. W. (2000). Langman Embriología Médica con orientación clínica. Editorial médica panamericana, Buenos Aires, Argentina, pág. 334-354
24. Le Huche F, Allai A. Anatomía y fisiología de los órganos de la voz y del habla. La voz. Masson 1994. 65-109
25. Lopes de Castro Martinelli, R.; Queiroz Marchesan, I.; Gusmao, R.; et al. (2014). “Histological Characteristics of Altered Human Lingual Frenulum”. *International Journal of Pediatrics and Child Health*, 2014, 2, 5-9 5
26. Martinelli RLC, Marchesan IQ, Berretin-Felix G. (2013) Protocol for infants: Relationship between anatomic and functional aspects. *Rev Cefac* 2013;15(3):599-610.
27. Martinelli RLC, Marchesan IQ, Reinaldo J (2014) "Cartilla del Test de la Lengüita: para lactar, hablar y vivir mejor", Pulso Editorial, San Pablo, 2014
28. Martinelli RLC, Marchesan IQ, Berretin-Felix G. (2014) Longitudinal study of the anatomical characteristics of the lingual frenulum and comparison to literature. *Rev Cefac* 2014; 16(4):1202-1207.
29. Martinelli RLC, Marchesan IQ, Berretin-Felix G. (2018) Posterior lingual frenulum in infants: occurrence and maneuver for visual inspection. *Rev Cefac* 2018; 20(4): 478-483.
30. Messner AH, Lalakea ML, Aby J, Macmahon J, Bair E. Ankyloglossia: Incidence and Associated Feeding Difficulties. *Arch Otolaryngol Head Neck Surg*. 2000;126(1):36–39. doi:10.1001/archotol.126.1.36
31. Mills, N., Keough, N., Geddes, D. T., Pransky, S. M., & Mirjalili, S. A. (2019). Defining the anatomy of the neonatal lingual frenulum. *Clinical anatomy (New York, N.Y.)*, 32(6), 824–835. <https://doi.org/10.1002/ca.23410>
32. Mills, N., Geddes, D. T., Amirapu, S., & Mirjalili, S. A. (2020). Understanding the Lingual Frenulum: Histological Structure, Tissue Composition, and Implications for Tongue Tie Surgery. *International journal of otolaryngology*, 2020, 1820978
33. Maspero, C, Prevedello, C, Giannini, L, Galbiati, G, Farronato, G. Atypical swallowing: a review. *Minerva Stomatol* 2014;63:217–27.
34. Morowati, S., Yasini, M., Ranjbar, R., Peivandi, A. A., & Ghadami, M. (2010). Familial ankyloglossia (tongue-tie): a case report. *Acta medica Iranica*, 48(2), 123–124.
35. Nahás Pires Corrêa, M. S., Abanto Alvarez, J., Nahás Pires Corrêa, F., Azevedo De Vasconcelos Cunha Bonini, G., & Bucholdz Teixeira Alves, F.

- (2008). Anquiloglosia y amamantamiento: Revisión y reporte de caso. *Revista Estomatológica Herediana*, 18(2), 123-127.
36. Nanci, Antonio (2013). *Ten Cate Oral Histology*. Mosby Elsevier, LUGAR DE EDICION, pag. 26-47
37. Rendón Macías, M. E.; Serrano Meneses, G. (2011). Fisiología de la succión nutricia en recién nacidos y lactantes. *Bol. Med. Hosp. Infant. Mex.* 68(4), 1665-1146.
38. Segal, L. M., Stephenson, R., Dawes, M., & Feldman, P. (2007). Prevalence, diagnosis, and treatment of ankyloglossia: methodologic review. *Canadian family physician Medecin de famille canadien*, 53(6), 1027–1033.
39. Suter, V. G., & Bornstein, M. M. (2009). Ankyloglossia: facts and myths in diagnosis and treatment. *Journal of periodontology*, 80(8), 1204–1219.
<https://doi.org/10.1902/jop.2009.090086>
40. Tuomas Klockars (2007) *International Journal of Pediatric Otorhinolaryngology* 71, 1321—1324 CASE REPORT “Familial ankyloglossia (tongue-tie)”
41. Walker RD, Messing S, Rosen-Carole C, McKenna Benoit M.. Defining Tip-Frenulum Length for Ankyloglossia and Its Impact on Breastfeeding: A Prospective Cohort Study. *Breastfeed Med.* 2018;13:204–210
42. Walsh, J., & Tunkel, D. (2017). Diagnosis and Treatment of Ankyloglossia in Newborns and Infants: A Review. *JAMA otolaryngology-- head & neck surgery*, 143(10), 1032–1039.
43. Wen, Z.; Walner, D.; Popova, Y.; Walner, E.; (2022) Tongue-tie and breastfeeding, *International Journal of Pediatric Otorhinolaryngology*, Volume 160- 111242, ISSN 0165-5876