



**UNCUYO**  
UNIVERSIDAD  
NACIONAL DE CUYO

**REVISIÓN LITERARIA SOBRE LA EFECTIVIDAD, EFECTOS Y FACTORES  
DE ÉXITO DEL USO DE MARPE EN PACIENTES ADOLESCENTES  
TARDÍOS Y ADULTOS**

POSGRADO DE ESPECIALIZACIÓN EN ORTODONCIA Y ORTOPEDIA  
DENTOMAXILAR

ALUMNA: KATHERINE DELGADILLO OLIVARES

DOCENTE GUÍA: SILVANA CORVALÁN

COORDINADORA DE LA CARRERA: BEATRIZ ESQUEMBRE

MENDOZA, ARGENTINA

DICIEMBRE 2024

# ÍNDICE

1) RESUMEN .....	4
2) INTRODUCCIÓN.....	5
3) OBJETIVOS .....	7
a) Objetivos generales:.....	7
b) Objetivos específicos: .....	7
4) MATERIALES Y MÉTODO.....	8
a) Diseño de la investigación .....	8
b) Criterios de Inclusión .....	8
c) Criterios de Exclusión.....	8
d) Métodos de búsqueda .....	9
5) MARCO TEÓRICO .....	10
a) Constricción maxilar .....	10
b) Prevalencia .....	10
c) Etiología.....	11
d) Diagnóstico.....	11
e) Tratamiento convencional: ERM y SARPE .....	12
f) MARPE.....	15
i) Indicaciones: .....	15
ii) Uso de CBCT.....	15
iii) Tipos de dispositivos MARPE .....	16
iv) Protocolo de activación.....	18
v) Ubicación de los micro-implantes .....	19
vi) Estadio de maduración de la sutura media palatina.....	20
6) RESULTADOS Y DISCUSIÓN .....	22
a) Efectos del tratamiento con MARPE .....	22

i)	Expansión esquelética .....	22
ii)	Expansión dentoalveolar .....	23
iii)	Efectos en las suturas y estructuras craneofaciales.....	25
iv)	Cambios en la relación maxilomandibular .....	28
v)	Cambios en las vías respiratorias superiores y función respiratoria .....	29
vi)	Efectos sobre los tejidos blandos .....	30
b)	Efectos adversos del tratamiento con MARPE.....	31
i)	Pérdida de altura y espesor del hueso alveolar: .....	31
ii)	Reabsorción radicular .....	32
iii)	Otras posibles complicaciones.....	33
c)	Eficacia a largo plazo.....	33
d)	Factores de éxito .....	34
i)	Edad.....	34
ii)	Maduración de la sutura media palatina.....	35
iii)	Densidad de la sutura media palatina .....	36
iv)	Estructura del paladar .....	37
v)	Sexo .....	37
vi)	Diseño .....	38
vii)	Patrón esquelético .....	41
viii)	Técnica auxiliar: Corticopunción.....	42
7)	CONCLUSIÓN .....	43
8)	SUGERENCIAS Y LIMITACIONES.....	45
9)	REFERENCIAS BIBIOGRÁFICAS .....	46

## 1) RESUMEN

**Introducción:** La constricción maxilar es un problema común que requiere tratamiento para evitar alteraciones estructurales y funcionales. La Expansión Rápida Maxilar (ERM) es el tratamiento convencional, pero ha demostrado ser ineficaz y conllevar efectos secundarios en individuos postpuberales. En este contexto, la Expansión Palatina Rápida Asistida por Mini-implantes (MARPE) se presenta como una alternativa mínimamente invasiva, especialmente en adolescentes tardíos y adultos. **Objetivo:** Evaluar la eficacia del tratamiento con MARPE en adolescentes tardíos y adultos, así como sus efectos deseados y adversos, y los factores de éxito a considerar. **Materiales y método:** Se realizó una búsqueda en la base de datos Scopus, revisando 35 artículos que incluían estudios sobre individuos mayores de 13 años tratados con MARPE. **Resultados y discusión:** La ganancia en dimensión transversal esquelética puede representar cerca del 50% del aumento transversal total. Los efectos dentoalveolares adversos dependen del diseño del dispositivo MARPE. Este método puede permitir la apertura de las suturas circunmaxilares y pterigopalatinas, y genera un incremento en el volumen de las vías aéreas superiores. Los resultados son relativamente estables en el tiempo, con una tasa de éxito promedio del 93,87% en adolescentes tardíos y adultos. Esta tasa disminuye en mayores de 30 años y raramente se observa alto grado de madurez de la sutura antes de esta edad. **Conclusión:** MARPE es un tratamiento eficaz y mínimamente invasivo para corregir la deficiencia transversal del maxilar, generando mayores efectos esqueléticos y menores efectos adversos dentoalveolares y periodontales que la ERM y la Expansión Palatina Rápida Asistida Quirúrgicamente (SARPE). La maduración de la sutura palatina es crucial para el éxito del tratamiento, mientras que la edad es un factor relevante, aunque no determinante. **Palabras clave:** MARPE, EXPANSIÓN MAXILAR RÁPIDA CON MINI IMPLANTES, DEFICIENCIA MAXILAR TRANSVERSAL, ADOLESCENTES TARDÍOS, ADULTOS.

## 2) INTRODUCCIÓN

La constricción transversal maxilar es un problema relativamente frecuente al que se ve enfrentado el ortodoncista ya que afecta entre un 4% y 17% de la población aproximadamente (1). Está clínicamente vinculada a diferentes tipos de maloclusiones y desequilibrios faciales, por lo que su tratamiento es fundamental para la obtención de una oclusión estable y prevenir así sus consecuencias, ya que no se corrige de manera espontánea (2,3). Lo ideal es tratar esta condición a una edad temprana, ya que la expansión esquelética es posible de lograr fácilmente. En cambio, en pacientes en edad adulta o adolescentes tardíos, su abordaje presenta todo un desafío para el profesional tratante (4).

En 1860, Angell reportó por primera vez el tratamiento ortodóntico para la deficiencia maxilar transversal. Desde entonces, la ERM se ha consolidado como el tratamiento de elección más ampliamente utilizado (5–7). Sin embargo, esta opción terapéutica ha demostrado ser ineficaz o causar efectos indeseados en personas que pasaron su pico de crecimiento puberal o han completado su crecimiento (2). En casos donde la sutura medio palatina está consolidada, se recomienda realizar una corrección quirúrgica en combinación con el uso de un expansor. Este procedimiento conocido como SARPE, conlleva los riesgos inherentes a una cirugía, lo que hace que no sea comúnmente aceptado por los pacientes (4).

Dado que los Dispositivos de Anclaje Temporal (TADs) se han implementado recientemente en la práctica ortodóntica, en el año 2010 se incorporaron los micro-implantes como anclaje para la expansión palatina maxilar, con el objetivo de mejorar las opciones terapéuticas en adultos y adolescentes tardíos (8,9). Desde entonces, el uso de MARPE ha sido cada vez más frecuente, y a lo largo

de más de una década se ha acumulado evidencia sobre su efectividad en estas poblaciones (9).

Si bien, son numerosos los estudios que abarcan diferentes aristas del tratamiento con MARPE, resulta esencial realizar una compilación exhaustiva y actualizada de los efectos y factores más significativos que deben ser considerados al emplear el método MARPE en pacientes adolescentes tardíos y adultos.

### **3) OBJETIVOS**

#### **a) Objetivos generales:**

- Determinar la efectividad del uso de MARPE en pacientes adolescentes tardíos y/o adultos.
- Conocer los efectos deseados y adversos al utilizar MARPE en pacientes adolescentes tardíos y/o adultos.
- Conocer los factores de éxito del tratamiento con MARPE en pacientes adolescentes tardíos y/o adultos.

#### **b) Objetivos específicos:**

- Evaluar los efectos esqueléticos, dentoalveolares y periodontales al utilizar MARPE en pacientes adolescentes tardíos y/o adultos.
- Conocer los efectos que provoca MARPE en la sutura media palatina, suturas circunmaxilares, vías respiratorias y tejidos blandos.
- Determinar si los resultados del tratamiento con MARPE en pacientes adolescentes tardíos y/o adultos son estables en el tiempo.
- Comparar resultados del tratamiento con MARPE, ERM y SARPE en adolescentes tardíos y/o adultos.

## **4) MATERIALES Y MÉTODO**

### **a) Diseño de la investigación**

Revisión literaria con enfoque cualitativo mediante el análisis de estudios publicados.

### **b) Criterios de Inclusión**

- Artículos de revistas reportados en idioma inglés.
- Investigaciones publicadas o “in press” (aceptados, pero no publicados formalmente aún) desde el año 2019 a marzo 2024.
- Tipos de estudios: Revisiones sistemáticas (con o sin meta-análisis), revisiones literarias, ensayos clínicos controlados aleatorizados y estudios observacionales prospectivos y retrospectivos.
- Los estudios deben tener como tema principal los eficacia, efectos y factores de éxito en la utilización de MARPE en pacientes adolescentes tardíos y adultos.
- Estudios que comparen resultados de MARPE con ERM y SARPE en la adolescencia tardía y/o adultez.

### **c) Criterios de Exclusión**

- Libros.
- Reporte de casos.
- Estudios que incluyan en sus muestras pacientes con anomalías o síndromes craneofaciales.
- Estudios con muestras en niños o pacientes menores a 13,5 años.



#### **d) Métodos de búsqueda**

**Búsqueda electrónica:** En el transcurso del mes de marzo de 2024, se realiza la búsqueda virtual en la base de datos "Scopus" para llevar a cabo la recopilación de artículos. Se emplearon descriptores MeSH de la siguiente manera: (marpe OR "rapid maxillary microscrew or microimplants") AND (adults) AND effects OR risk OR success.

Se encuentra un total de 54 documentos, al aplicar el criterio de inclusión de idioma inglés, se redujeron a 51 documentos, correspondientes a: 50 artículos científicos y 1 capítulo de libro.

Tras aplicar los restantes criterios de inclusión y exclusión y realizar la lectura de títulos, se consideraron adecuados 46 artículos. Se procedió a leer los resúmenes, descartando 11 artículos luego de esta lectura, los cuales fueron excluidos por no cumplir con los criterios establecidos. Por lo tanto, un total de 35 artículos científicos fueron considerados para la revisión.

## **5) MARCO TEÓRICO**

### **a) Constricción maxilar**

La deficiencia maxilar transversal se puede presentar clínicamente con: mordida cruzada posterior bilateral con apiñamiento dentario, mordida cruzada posterior unilateral con desplazamiento mandibular o constricción sin mordida cruzada (8). Este tipo de deficiencia a menudo se asocia con alteraciones de estructura y función, como un paladar profundo y estrecho, un arco maxilar en forma de V, sobrecrecimiento alveolar vertical, amplios corredores bucales, desequilibrio muscular facial y estenosis nasal y de las vías respiratorias. Estas condiciones pueden inducir crecimiento facial asimétrico, maloclusión esquelética de clase II o III, trastornos de la articulación temporomandibular, respiración oral y mayor riesgo de apnea obstructiva del sueño (AOS) (1,3,4,8,10–13). Además, puede ir acompañada de desgaste cervical no carioso, que se explica por la concentración de estrés en la región cervical debido a un aumento de la carga no axial (14). Dada la variedad de comorbilidades potenciales, su tratamiento es fundamental y necesario.

### **b) Prevalencia**

La deficiencia transversal del maxilar tiene una tasa de incidencia del 7,9% en adolescentes y del 10% en adultos (9–11). Se describe que en dentición permanente existe una prevalencia del 12 al 14% (15). Sin embargo, Proffit y White afirmaron que el 30% de los pacientes adultos presentaban una discrepancia transversal (14).

### **c) Etiología**

Esta maloclusión tiene una etiología multifactorial, que puede ser de origen genético y/o ambiental. Entre los factores contribuyentes se encuentran los malos hábitos orales, como la respiración bucal, la succión no nutritiva y la postura baja de la lengua, además de algunos síndromes (Síndrome de Klippel-Feil, Marfan, Labio leporino/paladar hendido). Los factores más prevalentes son los trastornos miofuncionales asociados a hábitos disfuncionales (4).

### **d) Diagnóstico**

Uno de los análisis más utilizados corresponde al análisis de Ricketts en las telerradiografías frontales, este determina el ancho de cada maxilar, utilizando medidas lineales entre dos puntos esqueléticos, punto yugal derecho e izquierdo (JL-JR) en la maxila y antegoniaco derecho e izquierdo (AG-GA) en la mandíbula. La diferencia en las medidas lineales de ambos maxilares, se debe comparar con la media definida para la edad del paciente (16)

Otro método que se puede realizar es el análisis de discrepancia transversal desarrollado por el Dr. William H. Wala. Para medir el ancho de cada maxilar, se emplean los siguientes puntos de referencia:

- En el maxilar superior: el punto más cóncavo en el vestíbulo a nivel de la cúspide mesiovestibular de los primeros molares superiores.
- En el maxilar inferior: a nivel de los surcos mesiovestibulares de los primeros molares inferiores en la cresta WALA (porción más prominente del hueso alveolar vestibular).

“En una estructura facial equilibrada las anchuras de ambos maxilares deberían ser aproximadamente iguales. Una discrepancia mayor a 19,6 mm puede indicar la necesidad de una expansión esquelética maxilar” (14).

Lee et al. introdujeron el índice transversal de Yosei, que mide la anchura de ambos maxilares a comparar en relación de sus centros de resistencia, los cuales se estiman a nivel de la bifurcación de los primeros molares superiores e inferiores. En individuos de clase I se podría encontrar una discrepancia de  $-0,39\text{mm} \pm 1,87\text{mm}$ . Valores superiores a este rango podrían indicar la necesidad de corregir la relación entre los maxilares (14).

Cabe mencionar, que existen otros métodos y que los descritos anteriormente pueden aplicarse a imágenes de tomografía computarizada de haz cónico (CBCT), proporcionando una evaluación detallada de las relaciones esqueléticas en el plano transversal y contribuye a diagnósticos más precisos (14).

#### **e) Tratamiento convencional: ERM y SARPE**

Durante varias décadas, la técnica de ERM ha sido el método convencional de tratamiento. Esta técnica implica el uso de un dispositivo especializado capaz de generar fuerzas bilaterales en sentido transversal desde el tornillo de expansión a través de los dientes maxilares hasta el hueso palatino, lo que resulta en la apertura de la sutura palatina media y un aumento del ancho maxilar en niños y adolescentes (10,11). Tras la apertura, se produce la reparación del tejido conectivo y la formación ósea (6). Es importante señalar que las fuerzas aplicadas son superiores a las necesarias para el movimiento dental (15).

Si bien, el efecto ortopédico puro es lo deseado, la aplicación de fuerzas laterales sobre los dientes maxilares puede provocar efectos secundarios, como la inclinación vestibular de los dientes de anclaje y la flexión del hueso alveolar, entre otros (5,15). En relación a esto, un estudio reportó que aproximadamente el 38% de la expansión era esquelética, mientras que la inclinación dental y la flexión alveolar representaron el 49% y el 13% de la expansión total, respectivamente. Incluso una revisión sistemática señala que entre el 20% y 50%

de la expansión total del tornillo corresponde a la apertura de la sutura media palatina (17).

Al comparar los resultados de la ERM a diferentes edades, la investigación de Kriebel reveló que, en pacientes de entre 8 y 12 años, la mitad del aumento del arco atribuible a una ERM convencional se debía a cambios esqueléticos. En contraste, en pacientes de 13 a 19 años, solo un tercio del aumento se podía atribuir a estos cambios (8). De manera concordante, Baccetti et al. concluyeron que el efecto ortopédico de la ERM convencional en pacientes postpuberales fue mínimo, sugiriendo que esta expansión se relacionaba principalmente con cambios dentoalveolares (18).

A partir de los estudios mencionados y otra literatura, se ha evidenciado que el éxito de este método está limitado por la fusión de la sutura palatina media, siendo eficaz únicamente antes del pico de crecimiento esquelético, ya que a medida que avanza la fusión de la sutura, aumenta su resistencia a la apertura (11). Además de la madurez de la sutura media palatina, la articulación cigomáxilar y las placas pterigoideas son las principales fuentes de resistencia a la expansión palatina (Figura 1) (16). Por estas razones, se considera que el momento óptimo para aplicar este tratamiento es antes de los 15 años (1,3,10,19).

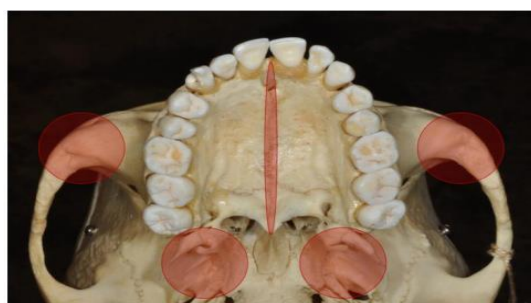


Figura 1. Principales fuentes de resistencia a la expansión palatina: la sutura media palatina, la articulación cigomáxilar y las placas pterigoideas. Reimpresa con permiso de Akyalcin y Alev. *Clinical advances in maxillary skeletal expansion and introduction of a new MARPE concept*. J Esthet Restor Dent. 2023 Jan;35(1):291-8 (17).

En personas mayores de 15 años, es más frecuente observar los efectos adversos derivados de la ERM, los cuales incluyen: inclinación de la corona a vestibular, aparición de dehiscencia en el hueso alveolar, disminución en el grosor y nivel del hueso vestibular y lingual, retracción gingival, reabsorción radicular, dolor, limitación o fracaso en la expansión esquelética, y la posibilidad de recaída posterior a la expansión (3,10,11). Incluso, se ha informado sobre la posibilidad de isquemia y necrosis en la mucosa del paladar, al no responder las suturas a las fuerzas ortopédicas (20).

Considerando las limitaciones previamente expuestas, surge la opción terapéutica de recurrir a SARPE. Este procedimiento consiste en liberar quirúrgicamente la sutura media palatina interdigitada mediante osteotomía, seguido de la expansión maxilar utilizando un dispositivo de expansión rápida, como un Hyrax o un distractor transpalatal. Hasta hace unos años, este abordaje era el indicado para tratar la discrepancia transversal en adolescentes de media y tardía edad, así como en adultos (10,11,18).

SARPE se considera un procedimiento generalmente simple y seguro. Pese a esto, es un procedimiento invasivo con riesgos inherentes a la cirugía, de alto costo y que puede presentar complicaciones tales como epistaxis, dolor postoperatorio, problemas periodontales, asimetría y expansión incorrecta (1,10,11,20,21).

Con el objetivo de evitar las complicaciones mencionadas y ofrecer un tratamiento mínimamente invasivo, se ha desarrollado por Lee et al. en Corea del Sur y Moon et al. en los Estados Unidos, el método MARPE, descrito por primera vez en el año 2010 (10,11,22–24).

## f) MARPE

MARPE es un método de expansión rápida palatina que incorpora el uso de mini-implantes insertados en el paladar. Estos son capaces de entregar la fuerza de expansión directamente al hueso basal del maxilar y a las estructuras circunmaxilares, provocando así, mayores efectos esqueléticos y minimizando los efectos secundarios (7,10,11,20).

### *i) Indicaciones:*

1. Maxilar comprimido con mordida cruzada unilateral o bilateral en pacientes esqueléticamente maduros
2. MARPE en conjunto con máscara facial en pacientes clase III: Se observa mejor control de los efectos no deseados de inclinación bucal y extrusión de molares superiores cuando se combina con el uso de máscara facial. En el caso de los individuos esqueléticamente maduros, se necesita mayor fuerza de protracción.
3. Deficiencia maxilar transversal asociada con apnea obstructiva del sueño (AOS).
4. Deficiencia maxilar transversal asociada a periodonto comprometido o inadecuado número de diente: Utilización de un dispositivo MARPE generaría menores efectos secundarios periodontales (14).

### *ii) Uso de CBCT*

La utilización de CBCT es relevante en la planificación del tratamiento con MARPE. Esta nos proporciona valiosa información sobre la anatomía local, osificación de la sutura palatina media, el grosor del hueso palatino y detalles de la articulación del hueso palatino con las apófisis pterigoideas (13). Por lo tanto, es fundamental realizar una evaluación previa de cada individuo mediante CBCT para considerar la opción terapéutica de MARPE y obtener a través de la planificación digital mayor seguridad en la colocación de los micro-implantes (25).

### *iii) Tipos de dispositivos MARPE*

Actualmente, existen varios diseños de dispositivos utilizados en el método MARPE. Estos aparatos se pueden clasificar según el tipo de anclaje en tres categorías (Figura 2) (1): anclaje óseo absoluto, anclaje óseo-dentario y anclaje tisular-óseo. Además, se pueden categorizar según la cantidad de mini-implantes utilizados, diferenciándose entre dispositivos de 2 o 4 puntos (2 o 4 mini-implantes, respectivamente) (8). Algunos estudios incluso recomiendan el uso de 6 mini-implantes (14).

#### (1) Anclaje óseo – dentario (híbridos):

Lee et al. diseñaron uno de los primeros dispositivos MARPE correspondiente a un aparato de ERM tipo Hyrax, pero de anclaje óseo-dentario. Este incluye cuatro brazos de extensión formados por ganchos helicoidales soldados bajo el cuerpo de un tornillo para acomodar los mini-implantes. Los brazos laterales del cuerpo del expansor Hyrax fueron soldados a las bandas en los primeros premolares y primeros molares. Dos ganchos anteriores se colocan en la zona de las rugas palatinas y los otros dos se ubican posteriormente en la zona parasagital. Respecto a su activación, se recomienda una activación al día (14,21).

Moon et al. introdujeron el “**Expansor Esquelético Maxilar (MSE)**”, un dispositivo compuesto por un cuerpo principal que contiene un tornillo de expansión con cuatro orificios paralelos ubicados en las esquinas del expansor para la inserción de cuatro micro-implantes; los orificios a la vez actúan como guías de inserción. Además, posee cuatro brazos laterales soldados a bandas molares (7,14,21). Los mini-implantes se ubican paralelos a cada lado de la sutura palatina media, en la parte posterior y el tornillo lo más cerca posible de la bóveda palatina, sin presionar la mucosa (1).

El protocolo de activación recomendado por Moon et al. varía de acuerdo con la edad del paciente, recomendando una activación al día en la etapa final de la adolescencia, dos activaciones al día en adultos jóvenes (15 años) y 2 o más activaciones diarias en mayores de 25 años hasta conseguir la separación de la



sutura. Luego, se reduce a una vuelta al día o cada dos días hasta alcanzar la expansión objetivo (7,14,18).

Con el fin de mejorar los diseños existentes se creó en el año 2018, entre otros, el dispositivo holandés de expansión maxilar “**D-MED**”, que consiste en un aparato individualizado, diseñado y fabricado en 3D en base a un escaneo intraoral. Su estructura de acero inoxidable incluye dos bandas alrededor de los primeros molares superiores y cuatro conectores rígidos con orificios circulares para cuatro mini-implantes (9,21). Se recomienda una activación de 0,25 mm diaria (9).

(2) Anclaje tisular-óseo:

El “**expansor C**” consiste en un dispositivo MARPE de soporte tisular-óseo que consta de cuatro a seis mini-implantes que se insertan entre las raíces de los dientes posteriores, un tornillo expansor y dos almohadillas de resina de 1 mm de espesor junto a brazos conectores. Su activación es dos vueltas del tornillo por semana hasta la separación de la sutura media palatina, cuando esto se logra, se continua con una vuelta cada dos días hasta la cantidad de expansión deseada (1).

(3) Anclaje óseo absoluto (BAME):

Con el fin de evitar los efectos secundarios a nivel dentario, alveolar y periodontal se busca crear un dispositivo de anclaje óseo absoluto (1). “Se trata de un tornillo de expansión unido a cuatro o seis mini-implantes en la zona palatina, sin soporte dental” (23).

Uno de ellos es el “**ATOZ expansor**”, que utiliza de seis a diez mini-implantes y un marco de aleación de titanio. Los mini-implantes se colocan a cada lado de la sutura palatina media. Este dispositivo se activa por el ortodoncista, sin necesidad de manipulación por parte del paciente y siguiendo un protocolo personalizado. El día de su instalación, se activa hasta que la resistencia impida

dar más vueltas, almacenando suficiente fuerza ortopédica dentro del dispositivo para ser aplicada de manera continua, promoviendo así la expansión fisiológica de la sutura. Se debe continuar con las activaciones hasta que se encuentre resistencia, con activaciones cada cuatro semanas hasta que se logre la expansión deseada (1).

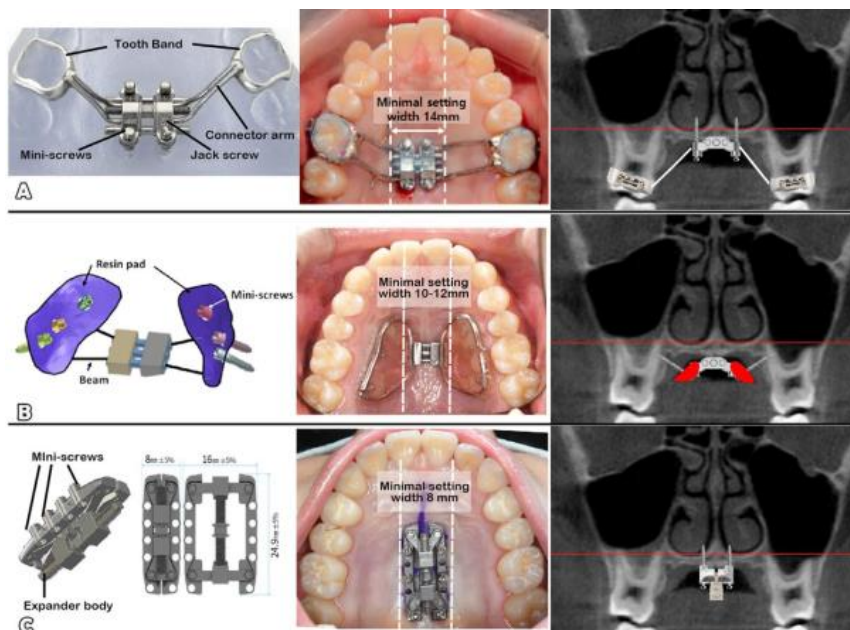


Figura 2. Tres diseños de dispositivos MARPE según tipo de anclaje: A. Anclaje dentario-óseo (MSE); B. Anclaje tisular-óseo (expansor C); C. Anclaje óseo puro (expansor ATOZ). Reimpresa con permiso de Park et al. *Critical issues concerning miniscrew-assisted rapid palatal expanders: A narrative review*. Semin Orthod.2024 (1).

#### iv) Protocolo de activación

Si bien cada autor sugiere un protocolo de activación, cabe mencionar que la mayoría de los estudios sugiere una activación diaria de 0,4 mm, aunque algunos también mencionan activaciones de 0,5 o 0,6 mm. Además, la literatura reporta protocolos de activación lenta (MAPE, no MARPE), que consisten en activaciones de 0,2 mm al día. Un ejemplo de esto es el "protocolo de expansión policíclica controlada por fuerza" propuesto por Winsauer et al. (2021), que

implica la apertura y cierre alternado del tornillo expansor, generando fuerzas de tracción y compresión oscilatorias (25).

*v) Ubicación de los micro-implantes*

La zona anterior del paladar presenta una buena cantidad y calidad de hueso, especialmente distal a la tercera arruga palatina, extendiéndose en dirección a los premolares y sobre la sutura palatina media hacia la parte posterior. Esta área se conoce como la "zona T" (Figura 3) (17) y es una zona óptima para la inserción de mini-implantes, por tener el mejor ancho de hueso cortical y ser un lugar seguro, alejado de vasos sanguíneos y raíces dentales (17,25). La tasa de fracaso de micro-implantes en la zona anterior del paladar es muy reducida (1% al 5%) al comparar con otras ubicaciones, siendo la zona inmediatamente posterior a las arrugas palatinas la más óptima (25).

Tomando en consideración que el hueso maxilar, visto de perfil, se estrecha de anterior a posterior, colocar mini-implantes fuera de la denominada "zona T" puede comprometer el soporte óseo necesario (17).

Es relevante evaluar el hueso, incluyendo su altura y espesor, a través de imágenes CBCT. Esto permite seleccionar adecuadamente los mini-implantes a utilizar, que generalmente son cilíndricos o cónicos, con un diámetro de 1,5 a 2 mm y una longitud total de 13 a 21 mm (17). Usualmente se necesitan mini-implantes más largos en la parte anterior del paladar y más cortos en posterior, para permitir el acople al hueso cortical oral y nasal del paladar (17).

Realizar una selección inadecuada de los mini-implantes a utilizar, podría generar perforación del suelo nasal y complicaciones indeseadas (17).

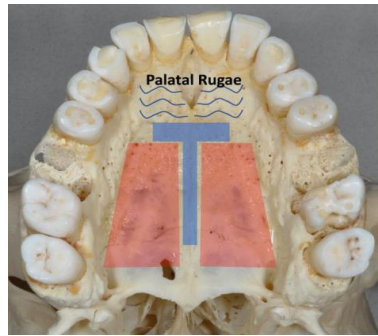


Figura 3. "Zona T" descrita por Wilmes et al. (2016). Reimpresa con permiso de Akyalcin y Alev. *Clinical advances in maxillary skeletal expansion and introduction of a new MARPE concept*. J Esthet Restor Dent. 2023 Jan;35(1):291-8 (17).

#### vi) *Estadio de maduración de la sutura media palatina*

Se ha descrito histológicamente, que la obliteración de la sutura media palatina se inicia a través de "la formación de islas óseas aisladas de tejido acelular y calcificado de manera inconsistente, ubicadas dentro de la sutura o que sobresalen como una pequeña espícula ósea de los márgenes de la sutura" (19). Muy diferente, a lo observado en el resto de las suturas del macizo cráneo-facial, donde la osificación comienza en sus márgenes y de forma continua (19).

Melsen describió tres estados morfológicos de la sutura media palatina a lo largo de la vida: un estado infantil con una sutura ancha y en forma de Y, una etapa juvenil con la sutura ondulada y adolescente con una sutura tortuosa e interdigitada (8,19).

Estudios histológicos han demostrado que la sutura palatina media no se osifica completamente en humanos, incluso en edades avanzadas. Esta incompleta osificación podría explicarse por constante estrés mecánico al que está sometida (10). Además, existe una gran variabilidad individual en la obliteración de la sutura media palatina, explicada por factores genéticos, hormonales y mecánicos (19).

Angelieri et al. propusieron en el año 2013, la siguiente clasificación de la morfología de la sutura media palatina, a través del uso de CBCT (25):

- Estadio A: Línea sutural recta de alta densidad, con poca o ninguna interdigitación (25).
- Estadio B: Línea sutural de alta densidad con un contorno festoneado (25).
- Estadio C: Dos líneas paralelas, festoneadas y de alta densidad, que están muy cerca una de la otra, a veces separadas por pequeños espacios de baja densidad (25). Comienzan a aparecer en el borde de la sutura islas óseas y espinas óseas entrelazadas, estas pueden provocar resistencia a la expansión transversal del maxilar (11).
- Estadio D: La fusión del hueso palatino puede estar presente, con posibles indicios de sutura y separación en la premaxila.
- Estadio E: Fusión completa de la sutura media palatina y de la premaxila.

Los estadios A y B se observan generalmente en niños de hasta 13 años de edad, mientras el estadio C se ha informado en una edad promedio de  $13,55 \pm 3,29$  años (11,25).

En los últimos dos estadios la resistencia a su apertura es alta y se presentan a una edad entre los 14 y 15 años generalmente, aunque en niñas se podría presentar una etapa E después de los 11 años. Por este motivo, el tratamiento con ERM convencional no es suficiente (11,25).

## 6) RESULTADOS Y DISCUSIÓN

### a) Efectos del tratamiento con MARPE

#### i) *Expansión esquelética*

La evidencia indica que luego de MARPE, se aumenta el ancho óseo basal entre un 25,3% y un 43,2% en adultos (22). Según Kapetanović et al., (10) se reporta un aumento medio del ancho del hueso basal maxilar de 2,33 mm, un resultado similar al publicado en la revisión sistemática de Zeng et al., (11) que indica un aumento medio de 2,34 mm (con un rango de 1,71 a 2,97mm). Este aumento representa el 48,85% de la expansión total, mientras que el 43,63% corresponde a expansión dental y el restante 7,52% se atribuye al hueso alveolar. El metaanálisis de Siddhisaributr et al., (3) concluye que los porcentajes de expansión esquelética, alveolar y dental fueron 55,76%, 19,87% y 24,37%, respectivamente, lo que sugiere que el aumento transversal esquelético representa prácticamente la mitad de la ganancia transversal total medida a nivel molar (26).

Además, un estudio comparativo evaluó el impacto esquelético de la ERM convencional, MARPE con soporte híbrido y MARPE exclusivamente óseo, encontrando que el mayor efecto esquelético se obtuvo con el dispositivo exclusivamente óseo, seguido por el grupo híbrido y, finalmente, el grupo de ERM convencional (18). Lin et al. observaron que al utilizar MARPE con un expansor óseo se lograba entre un 57,5% y un 77,0% de efecto esquelético, en contraste con un 25,6% a 42,9% al emplear un aparato Hyrax convencional. Estos resultados son coherentes con un estudio que sugiere que MARPE incrementa la magnitud de los cambios esqueléticos de 1,5 a 2,8 veces más que la ERM (27). Además, Bacetti et al. indican que el mayor cambio en pacientes pospuberales se observa a nivel dentoalveolar al utilizar ERM (18).

Cuando se comparó MARPE con SARPE, se observó que MARPE producía un mayor efecto de expansión esquelética transversal en el hueso basal, particularmente en la región posterior del maxilar y en la parte media de la cara (6,20,22). Un estudio retrospectivo que analizó ambos métodos reportó que la expansión esquelética media alcanzada con MARPE fue de 3,20 mm, en contraste con los 1,16 mm obtenidos con SARPE (6).

#### *ii) Expansión dentoalveolar*

La expansión ósea a nivel alveolar, según varios estudios, oscila entre un 26,9% y 39,7%, sin embargo, también se informan mayores porcentajes en la literatura (22). Esta variabilidad dependerá del diseño de dispositivo MARPE utilizado, ya que se ha observado que aquellos dento-soportados generan mayores efectos secundarios dentoalveolares, como la inclinación bucal (2). Cabe mencionar, que varios estudios informan cierto grado de recidiva de la expansión dentoalveolar en el tiempo (11).

En este contexto, se ha observado que el aumento de las distancias transversales interdentes es significativo, siendo más pronunciado a nivel intermolar, seguido del interpremolar, mientras que a nivel canino se presenta un incremento menor (3,26). En este sentido, la expansión dental transversal adopta forma de "V", siendo más estrecha en la zona anterior que en la posterior (11). En el metaanálisis de Siddhisaributr et al., (3) se reporta que la distancia intermolar puede aumentar 5,99 mm, la interpremolar hasta 4,99 mm y la de los caninos alcanza los 3,96 mm. Esto en contraste al patrón de apertura de la sutura media palatina, que es mayor en la zona anterior que en la posterior, lo que indica una mayor inclinación bucal de los molares, la cual presenta una variación entre 2° y 8° (3).

En cuanto a la inclinación bucal mencionada, el estudio de Basu y Goje (4) observó en imágenes de CBCT que, al utilizar un MARPE dento-soportado, la remodelación ósea se produce únicamente a nivel cervical del diente, y no en

toda la superficie radicular. Esto evidencia un movimiento de inclinación en lugar de un movimiento corporal, el que sí se observó al utilizar un dispositivo de soporte óseo combinado con corticopunción.

La literatura señala que el tipo de anclaje utilizado en los dispositivos MARPE influye en los resultados respecto a la inclinación dentaria (Figura 4) (1). Los MARPE con anclaje óseo-dentario muestran una inclinación vestibular significativa de los dientes de anclaje, mientras que los dispositivos de soporte tisular-óseo tienden a reducir dicha inclinación, aunque incrementan la flexión del hueso alveolar. En contraste, los dispositivos de soporte exclusivamente óseo no presentan inclinación significativa (1,14).

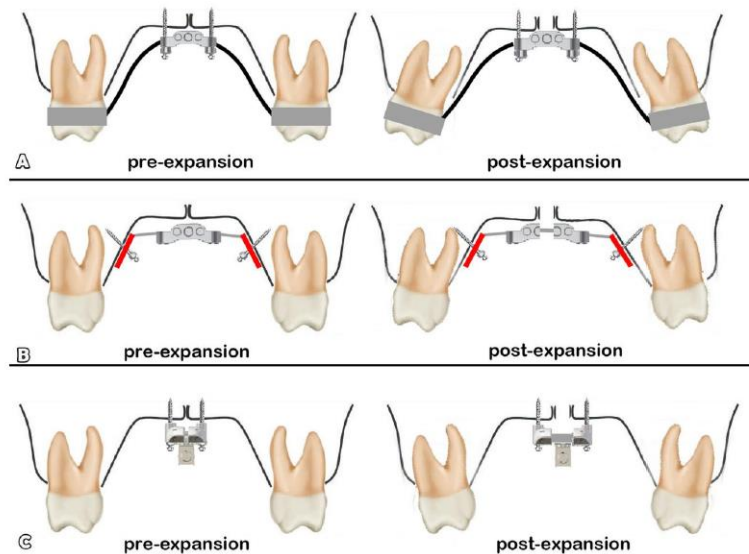


Figura 4. Cambios en el eje dental tras el uso de los diferentes tipos de MARPE: A. Expansión con el tipo MARPE dento-óseo. B. Expansión con MARPE tisular-óseo. C. Expansión con MARPE de anclaje netamente óseo. Reimpresa con permiso de Park et al. *Critical issues concerning miniscrew-assisted rapid palatal expanders: A narrative review*. Semin Orthod.2024 (1).

Además, existe diferencia en el reporte de los grados de inclinación y de los dientes afectados en los diferentes estudios, debido a variaciones metodológicas, la cantidad de activación y el grosor y nivel del hueso vestibular.



Se ha documentado, incluso, una inclinación de los molares hacia vestibular en un estudio que utilizó MARPE de anclaje netamente óseo, esto podría estar explicado por la rotación hacia afuera que se genera en cada proceso maxilar al separarse, más que una inclinación dentoalveolar pura (26).

Por otro lado, un estudio comparativo entre MARPE (dento-soportado) y SARPE no encontró diferencias significativas en la expansión del proceso alveolar entre ambos métodos. Sin embargo, reveló que SARPE, al utilizar un expansor exclusivamente dento-soportado, producía un efecto mayor de inclinación vestibular tanto en el proceso alveolar como en los dientes de soporte, con el doble de inclinación vestibular en estos últimos en comparación con MARPE (20). Además, la revisión sistemática de Zeng et al. concluye que, aunque MARPE puede generar efectos indeseados, estos son menores en comparación con el uso de ERM convencional y SARPE (17,20).

### *iii) Efectos en las suturas y estructuras craneofaciales*

El complejo cigomáticomaxilar se mantiene unido, rotando alrededor de un centro de rotación situado ligeramente sobre la sutura frontocigomática. Se ha observado, que cada complejo cigomáticomaxilar rota  $0.6^\circ$  hacia afuera por cada milímetro de incremento transversal en la distancia inter-cigomática (14,26,28). Esta rotación sugiere que el hueso maxilar y cigomático pueden desplazarse lateralmente debido a la flexión ósea alrededor de la apófisis cigomática del hueso temporal durante la expansión (14). En este sentido, la reducción de la elasticidad ósea en la región media facial en pacientes mayores, especialmente en el arco cigomático, podrían afectar el movimiento lateral del complejo cigomáticomaxilar, no obstante, aún se carece de evidencia (7). La fusión de las suturas cigomáticotemporal, cigomáticofrontal y cigomáticomaxilar han sido consideradas por algunos estudios como la razón de fracaso de MARPE, al oponer gran resistencia mecánica a la expansión (19).

Por otro lado, la investigación de Cho et al. (7) no encontró correlación entre la edad y los cambios en las suturas circunmaxilares después del tratamiento con MARPE. Este estudio demostró un aumento significativo en el ancho de todas las suturas circunmaxilares en pacientes esqueléticamente maduros inmediatamente después del tratamiento, lo que indica la desarticulación de las suturas pterigopalatinas, cigomaticomaxilares y cigomaticotemporales. Además, el mayor aumento en el ancho de las suturas, se registró en las suturas frontomaxilares, frontonasales y nasomaxilares, lo que puede dar lugar a síntomas clínicos de presión en el puente de la nariz y debajo de los ojos (7).

En relación con las suturas pterigopalatinas, Cantarella et al. informaron que, de 30 suturas pterigopalatinas, 16 de ellas mostraron desplazamiento en las placas pterigoideas medial y lateral tras el tratamiento con MARPE (híbrido). Este desplazamiento podría beneficiar la constricción y oclusión posterior, así como ampliar la vía aérea. Al mismo tiempo, existiría una reducción de la resistencia posterior del maxilar, clave para la protracción maxilar en el tratamiento de las clases III esqueléticas (14,20). Además, el estudio de Cho et al. (7) observó una correlación significativa entre la cantidad de expansión de la sutura media palatina a nivel de la espina nasal posterior y la cantidad de apertura de la sutura pterigopalatina medial.

Los huesos etmoides y frontales, por su parte, se mantienen relativamente estables luego de la expansión (14). Es relevante mencionar que la literatura reporta la posibilidad de una división asimétrica de las suturas circunmaxilares, lo que podría dar lugar a asimetrías faciales. En particular, la división asimétrica de la sutura fronto-nasal ha sido especialmente relacionada con una expansión asimétrica del complejo nasomaxilar (1).

Finalmente, con la expansión del complejo nasomaxilar, los tejidos conectivos de las suturas craneales experimentarían cierto grado de remodelación ósea. Sin

embargo, es necesario realizar más investigaciones para evaluar la relevancia clínica de estos hallazgos (11).

#### (1) Patrón de expansión

Respecto al patrón de expansión, la mayoría de los estudios muestran un patrón relativamente paralelo en una vista horizontal, teniendo, además, una ligera abertura triangular, con una mayor apertura en la zona anterior (8). Hay literatura que indica que la expansión del hueso basal en la región posterior constituye el 59,7% o 73,25% de la región anterior (1,3) . Esto podría estar explicado por la resistencia de las placas pterigoideas del hueso esfenoides, la posición del MARPE anterior al centro de resistencia maxilar y el patrón de movimiento del complejo cigomático-maxilar (8).

Cabe mencionar, que el centro de resistencia del complejo nasomaxilar se encuentra ubicado en una vista coronal, en la intersección de una línea que pasa por la crista galli y otra que une el punto más bajo de la sutura cigomático-maxilar de ambos lados. Desde una vista lateral, se encuentra en la mitad de la distancia entre el plano oclusal funcional y el borde inferior de la órbita, a nivel del contacto distal del primer molar superior perpendicular al plano oclusal funcional (1).

El dispositivo MARPE de anclaje puramente óseo genera principalmente una expansión esquelética con mínimos cambios dentales, logrando una expansión paralela en la vista coronal y un patrón en forma de V en la vista horizontal. En contraste, los dispositivos soportados por tejido o por diente-hueso provocan una expansión más notable a nivel dentario que en el hueso basal, lo cual se debe a cambios en la estructura alveolar y/o a efectos de inclinación dental, resultando en un patrón de expansión piramidal en una vista coronal (1,14). Este patrón piramidal, indica una menor expansión en las estructuras más alejadas del dispositivo, lo que significa que, al evaluar el ancho cigomático, nasal, yugular y de la sutura media palatina, se encuentra que esta última muestra el mayor aumento, mientras que el incremento disminuye gradualmente en dirección coronal en las otras estructuras mencionadas (3). Respecto al patrón de

expansión de este tipo de dispositivos en la vista horizontal , se observa un patrón paralelo (1,14). Cantarella et al. respaldan este patrón de apertura, observando que la cantidad de separación en SNP representa el 89,6% de la expansión a nivel de SNA al utilizar un dispositivo híbrido (14,18). Esto podría indicar la desarticulación de las suturas ubicadas en la apófisis piramidal del hueso palatino y la apófisis pterigoidea del hueso esfenoides (20).

El patrón de expansión al emplear un expansor rápido convencional genera una apertura en forma de V, con una abertura significativamente mayor (hasta tres veces) en la espina nasal anterior en comparación con la espina nasal posterior, lo cual contrasta notablemente con el patrón más paralelo que se observa con el uso de MARPE (13).

Al comparar el patrón de expansión que se genera al utilizar MARPE y SARPE en el plano axial, se ha observado que este último produce una expansión mucho mayor en el sector anterior que en el posterior (incluso realizando abordaje quirúrgico en la sutura pterigopalatina), lo que con MARPE también se observa, pero en menor medida. Esto se podría explicar por la posición del expansor más bajo y anterior comparado a MARPE (20).

Es importante señalar que el patrón de expansión puede atribuirse a las características craneofaciales individuales, como el grado de maduración de la sutura media palatina (5). Además, la posición del expansor puede alterar la ubicación del fulcro, lo que a su vez influye en el patrón de expansión del complejo cigomáticomaxilar (28).

#### *iv) Cambios en la relación maxilomandibular*

Producto de la expansión palatina rápida convencional, el maxilar tiene un movimiento hacia abajo y adelante. Este movimiento postero-anterior, se ha evidenciado con el uso de MARPE en el estudio de Liao et al. (18) que mostró un aumento significativo estadísticamente en los parámetros cefalométricos

SNA, FH-NA, A-NA, A-NA perpendicular. Por su parte, la mandíbula presenta una rotación hacia abajo y atrás, reflejada en la reducción estadísticamente significativa del parámetro SNB y un aumento de SN-MP y PP-MP, lo que podría aumentar levemente la dimensión vertical. Esto sería a causa de las interferencias oclusales producidas posterior a la expansión. Estos cambios maxilomandibulares dan un aumento en el ángulo ANB ( $1,4^{\circ} \pm 1,0^{\circ}$ ) y NA-Pog (18). El efecto de avance maxilar sería amplificado al utilizar MARPE, en comparación a lo logrado con la ERM convencional (18).

*v) Cambios en las vías respiratorias superiores y función respiratoria*

La revisión sistemática de Zeng et al.(11) informa un aumento significativo del 8,48% del volumen nasofaríngeo después del tratamiento con MARPE. Este incremento se relaciona con el aumento del ancho nasal en el plano de la espina nasal posterior. No obstante, no se observaron cambios significativos en el volumen total de la orofaringe ni de las vías respiratorias, y la cantidad de expansión no se correlacionó directamente con el aumento del volumen de las vías aéreas faríngeas (29).

Varios estudios, como los de Li et al. y Kim et al., demostraron un aumento significativo del volumen de la cavidad nasal y nasofaringe, con un incremento del 15,4% en la cavidad nasal y de 10,5% en la nasofaringe tras un año de expansión con MARPE, lo que indica estabilidad de los resultados a lo largo del tiempo (11,14,29). Hay evidencia de que el ancho de la cavidad nasal puede aumentar entre un 12,8% y un 24,6% posterior al tratamiento con MARPE en adultos (22). Este aumento en el volumen de la cavidad nasal contribuye a una menor resistencia al flujo de aire, lo que, a su vez, incrementa el flujo de la vía aérea nasal (20,29).

La mayoría de los estudios indican que, tras al tratamiento con MARPE en adultos y adultos jóvenes, existe un aumento estadísticamente significativo en el volumen de las vías aéreas superiores, específicamente, en la cavidad nasal y

nasofaringe (11,14,22,29–32). Además, la investigación de Storto et al. concluyó que, además de los efectos esqueléticos en el complejo nasomaxilar, se genera un efecto directo en la fuerza muscular, mejorando así la función respiratoria (14,20).

Los resultados expuestos anteriormente, son similares a los otorgados por ERM en niños (32). Por otro lado, al comparar los resultados obtenidos específicamente entre SARPE y MARPE, la evidencia sugiere que MARPE provoca una expansión significativamente mayor de la cavidad nasal, lo cual se explica por el patrón de expansión característico de cada método (6,20). Mientras que SARPE genera un patrón de expansión en forma de “V”, MARPE aumenta uniformemente el ancho anterior y posterior de la cavidad nasal (6).

En la actualidad, está en estudio un posible efecto de reducción en la desviación del tabique nasal y su consiguiente mejora en la estética facial, existiendo controversia hasta el momento (27).

Por otro lado, en relación a la apnea obstructiva del sueño (AOS), se observó en un estudio clínico prospectivo, una mejora considerable en la somnolencia diurna, calidad de vida, índice de apnea/hipoapnea, saturación media de oxígeno, duración de los ronquidos e índice de bruxismo luego del tratamiento con MARPE (12). Por lo tanto, se ha planteado en la literatura que MARPE es un tratamiento auxiliar efectivo para los adultos jóvenes con AOS no obesos y con deficiencia transversal maxilar (12,24,27).

#### *vi) Efectos sobre los tejidos blandos*

En relación al perfil blando, se menciona en la literatura, un aumento significativo de la convexidad del perfil, atribuible al movimiento anterior del labio superior y/o a la rotación de la mandíbula en sentido de las agujas del reloj posterior a la expansión. Esto sería perjudicial en el tratamiento de pacientes con maloclusión de clase II y beneficioso para aquellos con maloclusión clase III (24).

Por otro lado, un artículo reportó cambios estadísticamente significativos en el ancho alar y longitud de la nariz, con rangos de  $1,18 \pm 1,52\%$  y  $0,98 \pm 2,32\%$ , respectivamente, sugiriendo una tendencia a producir un ligero ensanchamiento nasal (6,10,11). Hallazgos similares fueron observados en otros estudios, destacando el de Shetty et al. (24) y el realizado por Lee et al. (2020), que indica que la nariz tiende a ensancharse y desplazarse hacia adelante y abajo (9).

El estudio de Krijt et al., (9) que analizó los cambios en los tejidos blandos de la región media facial mediante estereofotogrametría tridimensional en individuos de entre los 17,0 y 47,5 años, no encontró un aumento significativo del ancho alar. Sin embargo, sí se documentaron cambios significativos, aunque mínimos, en el desplazamiento anterior de la nariz, en la región del surco nasolabial y en los tubérculos del labio superior. Dado que estos cambios son sutiles, aún no se ha determinado su relevancia clínica ni si los pacientes son capaces de percibirlos (9).

No se observaron otros cambios significativos y/o estables en los tejidos blandos posterior al tratamiento con MARPE, pero se necesitan más investigaciones (11,24).

Es importante considerar que, como se menciona en la literatura, podría producirse una expansión transversal asimétrica de la maxila, lo que daría lugar a un problema estético en el tejido blando de la porción media facial (1).

## **b) Efectos adversos del tratamiento con MARPE**

### *i) Pérdida de altura y espesor del hueso alveolar:*

Como resultado del efecto de inclinación dentoalveolar, que puede considerarse un efecto secundario y que fue mencionado anteriormente (véase “Expansión dentoalveolar”), se puede producir una pérdida de altura en el hueso alveolar. Esta pérdida es ocasionada tanto de la inclinación bucal como por el movimiento

corporal hacia vestibular de los dientes de anclaje, dependiendo del espesor del hueso alveolar y de la respuesta periodontal individual (2). Se ha documentado que el espesor del hueso vestibular en relación con los dientes que soportan el aparato tiende a disminuir a nivel vestibular y a aumentar a nivel palatino, tanto en el caso del MARPE (dento-soportado) como en el ERM. Esto indica un desplazamiento bucal de los elementos dentarios dentro del hueso alveolar (5,26). Algunos estudios han observado que esta disminución del espesor del hueso vestibular varía entre 0,6 y 1,3 mm a nivel de los premolares y primeros molares, mientras que el espesor del hueso palatino aumenta entre 0,3 y 1,3 mm, en los primeros molares y segundos premolares (26).

La reducción del espesor del hueso vestibular podría desencadenar problemas como dehiscencias óseas y recesiones gingivales, especialmente en pacientes con biotipos periodontales delgados. (5) Estos efectos secundarios, son más comunes en la raíz mesiovestibular del primer molar superior debido a su prominencia anatómica y menor grosor de tejido óseo. La pérdida de altura del hueso alveolar puede incrementarse en pacientes mayores de 25 años tratados con MARPE (8), con un riesgo aumentado de efectos secundarios periodontales en aquellos con periodonto comprometido (10,11).

En este contexto, el estudio de Chun et al. (5) realizado en adolescentes y adultos jóvenes, señala una menor reducción en el espesor del hueso bucal en pacientes tratados con MARPE, en comparación con aquellos tratados con ERM.

#### *ii) Reabsorción radicular*

Se ha observado que la pérdida de volumen radicular posterior al uso de MARPE, ya sea con anclaje dentario o tisular-óseo, es inevitable. Sin embargo, este efecto es más pronunciado en el caso del MARPE con anclaje dentario, especialmente en el primer molar. Durante la expansión, se genera compresión en las superficies vestibulares de las raíces, lo que puede conducir a la reabsorción radicular mientras se elimina el tejido de hialinización en el lado



comprimido. Estudios histológicos han demostrado que, tras un período de contención de 3 a 6 meses con el aparato de expansión, el cemento en las zonas reabsorbidas tiende a repararse, lo que sugiere que la reabsorción radicular inducida por la expansión maxilar podría ser, en cierta medida, reversible (2).

### *iii) Otras posibles complicaciones*

Los efectos indeseados más comunes son inflamación, hiperplasia de la encía alrededor de los mini-implantes y dolor de los tejidos blandos, siendo un factor crítico la higiene oral (1,14). Un estudio realizado informó que un 83,9% de los pacientes presentaba inflamación alrededor de los dispositivos, siendo leve en la mitad de los casos (1,13).

Además de estos efectos, se han observado otras complicaciones, como la recesión de la papila interdental entre los incisivos centrales, aunque esto ocurre con baja frecuencia, así como la disminución del soporte periodontal en los primeros molares. Complicaciones menos comunes incluyen la rotura o distorsión del dispositivo, necrosis pulpar, decoloración de los incisivos centrales, y en algunos casos, entumecimiento y pérdida auditiva temporal (1).

El desalojo o aflojamiento de los mini-implantes también puede ocurrir, aunque con poca frecuencia; según el estudio de Kim y Helmkamp sólo el 5% de los mini-implantes se desalojaron durante la expansión, mientras que un 13% mostró movilidad (14).

### **c) Eficacia a largo plazo**

Los cambios en el ancho esquelético y dentoalveolar logrados con el tratamiento con MARPE suelen ser generalmente estables. Sin embargo, con el tiempo, se observa un cierto grado de recaída tanto en la expansión esquelética como en la dental (11,15), siendo esta última más significativa (4,14).

Un ensayo clínico prospectivo aleatorizado que comparó MARPE con ERM en pacientes adolescentes y adultos jóvenes, concluyó que después de esperar un tiempo de 3 meses de consolidación, existía mayor estabilidad de los resultados al utilizar MARPE (5). En contraste, SARPE presenta una alta tasa de recidiva (14). Además, hay algunos estudios que sustentan la estabilidad de los resultados obtenidos con MARPE posterior a 1 año de expansión, e incluso después de 50 meses (6). De todas maneras, se necesitan más investigaciones para evaluar la eficacia a largo plazo del tratamiento con MARPE, ya que la mayoría de la evidencia disponible tiene plazos de seguimiento entre 3 a 6 meses y sus protocolos de retención son muy variables (1,11).

#### **d) Factores de éxito**

Se ha observado una tasa media de éxito al utilizar MARPE del 93,87% (oscila entre el 82,9% y el 100%) en adolescentes tardíos y adultos, demostrando ser una modalidad efectiva de tratamiento para la compresión transversal del maxilar (11). Esta tasa de éxito, podría verse afectada por diferentes factores, descritos a continuación:

##### *i) Edad*

La tasa de éxito de MARPE en pacientes adultos varía entre el 84,25% y el 86,96%. (33,34), mientras que en adultos jóvenes fluctúa entre el 71 y el 92% (3). Se ha informado una tasa de éxito del 86,9% en individuos de 18 a 28 años (1). Sin embargo, esta tasa disminuye significativamente en pacientes mayores de 30 años, descendiendo al 20% en el grupo de 30 a 37 años (17,35).

Este descenso en la tasa de éxito puede atribuirse al grado de sinostosis de las suturas, que provoca una mayor interdigitación en las suturas medio palatina y circummaxilares al final de la adolescencia tardía, aumentando a medida que avanza la edad, especialmente alrededor de los 30 años (22,25,35). Además, ha quedado en evidencia que la sutura media palatina es más fácil de expandir con

MARPE en pacientes menores de 20 años, ya que rara vez se oblitera antes de esa edad (8). Aunque la edad cronológica es un factor importante a considerar, no es suficiente para predecir el éxito del tratamiento, dado que existe una alta variabilidad individual en el grado de consolidación de la sutura media palatina. Se ha observado que incluso individuos de 32, 54 y 71 años pueden no presentar fusión de esta sutura (19,34,35).

El aumento de la edad se asocia con menores posibilidades de éxito de MARPE y con una menor cantidad de apertura de la sutura media palatina (35). El estudio de Jia et al.(8) dio como resultado un éxito de separación de sutura media palatina de 100%, 100%, 88,2% y 85,7% para los adolescentes tempranos (11-14 años), adolescentes tardíos (15-19 años), adultos jóvenes (20-24 años) y adultos mayores (25-34 años), respectivamente, sin embargo, no hubo diferencias significativas entre los grupos de edad. Así mismo, la investigación de Jeon et al. (19) reportó una tasa de éxito del 73,58% en pacientes mayores de 15 años, en comparación con una tasa general del 79,53% en una muestra de 6 a 60 años de edad, evidenciando una correlación significativa entre la tasa de separación de las suturas y la edad cronológica. Otro estudio, señaló que los pacientes de 30 años presentan un riesgo 1,2 veces mayor de complicaciones en comparación con aquellos de 18 años (1).

En el estudio de Choi et al. (15) que incluyó a cinco pacientes mayores de 40 años, tres de ellos tuvieron éxito en el tratamiento con MARPE. En general, se puede afirmar que el resultado de la separación de la sutura palatina media se vuelve menos predecible a medida que aumenta la edad (17).

#### *ii) Maduración de la sutura media palatina*

La maduración de la sutura media palatina tiene un impacto significativo en la eficacia del tratamiento con MARPE. Un estudio histológico de Persson y Thilander reveló que rara vez existe un grado marcado de cierre de la sutura antes de los 30 años, y que la velocidad de cierre aumenta considerablemente

desde los 25 años (8,35). Este estudio también indica que la fuerza generada al utilizar MARPE, puede provocar la separación de la sutura media palatina incluso en casos con una pequeña área de consolidación, logrando resultados exitosos en pacientes en las etapas D o E de maduración. En contraste, la ERM convencional sólo es efectiva en suturas con un índice de fusión inferior al 5%. Sin embargo, Oliveira y cols. (2021) encontraron que los casos desfavorables se restringieron a individuos en las etapas D y E de maduración de la sutura media palatina, señalando que se esperarían menores efectos esqueléticos en aquellos que presenten una mayor área de consolidación de la sutura media palatina (35).

Asimismo, Kukeyer y Yi et al. (34) establecieron una correlación negativa entre la maduración de la sutura media palatina y su expansión, sugiriendo que este factor podría ser considerado un predictor del efecto de MARPE.

En cuanto a la magnitud de expansión esquelética, el estudio de Oliveira et al. (1) no encontró correlación con el estado de maduración de la sutura media palatina, siempre que MARPE logre superar la resistencia de esta sutura. Esta capacidad para vencer la resistencia representa una gran ventaja en comparación con la ERP convencional y está vinculada estrechamente con la estabilidad de los mini-implantes (35).

Es importante destacar que la edad cronológica y el sexo, no son parámetros confiables para predecir el estadio de maduración de la sutura media palatina (19). Para analizar la maduración esquelética, se han propuesto varios métodos, que incluyen radiografías oclusales, radiografías de mano y muñeca, cefalogramas laterales y CBCT (15).

### *iii) Densidad de la sutura media palatina*

La densidad de la sutura media palatina, observada mediante CBCT, puede ser un predictor clínico de la respuesta a la expansión rápida maxilar, según indican Grünheid et al. (15,25). Esta afirmación coincide con lo expuesto por Kobmacher,

quien señala que “la densidad de la sutura media palatina es la principal fuente de resistencia a expansión” (15). Aunque la relación de la densidad ósea con la edad es débil, se observa que el grupo con mayor densidad ósea se encuentra en el rango etario de 25 a 30 años. No obstante, es importante tener en cuenta que factores generales, como la obesidad y ciertos aspectos hormonales, pueden influir en la densidad ósea (25).

A la vez, Yi et al. (34) indican que la evaluación de la densidad de la sutura media palatina en su porción media y posterior podría ser un predictor clínico crucial para determinar la viabilidad del tratamiento con MARPE en pacientes sin potencial de crecimiento, esto ya que la sutura comienza su fusión en sentido postero-anterior. Además, al correlacionar la densidad de la sutura media palatina con su estadio morfológico, se ha observado que en las etapas D y E, hay un aumento considerable de la densidad ósea (25).

Respecto a la relación de este factor con el éxito de MARPE, un estudio retrospectivo no encontró una relación estadísticamente significativa, sin embargo, sí se asoció con la cantidad de expansión esquelética, observándose mayor expansión en pacientes con menor densidad de la sutura media palatina (15).

#### *iv) Estructura del paladar*

Se ha observado que una anatomía de la bóveda palatina estrecha y alta, puede resultar en una dificultad para posicionar el dispositivo y reducir la tasa de éxito del tratamiento (13). Además, otro estudio indica que pacientes con un hueso palatino de menor espesor y mayor longitud mostraron mayores posibilidades de fracaso en el tratamiento con MARPE (15).

#### *v) Sexo*

La relación entre el sexo y el éxito del tratamiento con MARPE ha sido objeto de estudio, pero los resultados son contradictorios y limitados. El estudio de Oliveira

et al. (35) y otros, no encontraron una correlación significativa entre el sexo y el éxito del tratamiento. Sin embargo, Jiménez-Valdivia et al. señalaron en su investigación, utilizando CBCT, que los hombres mostraban menor osificación en el área de la sutura palatina media. En contraste a esto, otro estudio, indica una mayor probabilidad de éxito de MARPE en mujeres (15), e incluso Choi et al. señalan una mayor incidencia de falta de separación de la sutura en hombres. (19) Asimismo, la investigación de Jeon et al. (19) concluyó que la tasa de éxito y la cantidad de expansión esquelética disminuía en pacientes hombres mayores de 15 años. Esto podría explicarse por las diferencias en la distribución de la masa ósea entre hombres y mujeres, así como por la expansión periostal y la aposición endocortical que ocurren durante la maduración ósea en la pubertad, lo que podría otorgar una mayor resistencia ósea en el sexo masculino a la expansión.

En resumen, la evidencia disponible es escasa y la mayoría de los estudios que analizan la relación entre el sexo y la separación de la sutura media palatina cuentan con un número reducido de muestra, lo que dificulta llegar a conclusiones definitivas.

#### *vi) Diseño*

##### (1) Diseño del MARPE

El diseño del MARPE ha sido objeto de diversas investigaciones que analizan su eficacia. Un estudio de cohorte clínico prospectivo realizado por Kapetanović et al. (21), que incluyó una población con una edad media de  $27,0 \pm 9,4$  años, utilizó el dispositivo D-MED y observó una tasa de éxito del 94,1%, algo superior a estudios anteriores que utilizaron MARPE. Además, se registró una mayor cantidad de expansión esquelética en comparación con la media de MARPE y otros métodos como SARPE.

En la investigación de Choi et al. (15) se utilizaron dos tipos de MARPE híbridos: Hyrax modificado para micro-implantes y MSE. No se encontraron diferencias significativas en cuanto al éxito del tratamiento al utilizar diferentes diseños de

MARPE híbrido, lo cual es coherente con la literatura existente. Sin embargo, se indica que existen diferencias en la cantidad de expansión entre los diseños con anclaje híbrido y los de anclaje exclusivamente óseo, siendo los primeros los que generan una mayor expansión maxilar. Esto se contradice con otro estudio, que indica que son los dispositivos de anclaje netamente óseo los que provocan mayor efecto esquelético (17). En general, ambos tipos de dispositivos (netamente óseo o híbrido) presentan proporciones de expansión similares en la literatura, no obstante, existe una gran variabilidad en los métodos de medición, muestra, diseño y posición de los aparatos (14).

En cuanto a los dispositivos de anclaje exclusivamente óseo, estos generan una menor flexión alveolar e inclinación dentaria, observándose incluso una inclinación palatal no significativa ( $3,5^\circ$ ) en los molares. Por esta razón, podrían ser una buena alternativa para evitar la rotación mandibular en el sentido de las agujas del reloj, al producir un menor efecto vertical, lo que resulta beneficioso para pacientes dólcofaciales (14,20). En concordancia con estos resultados, otro estudio demostró que este tipo de diseño (soportado por cuatro mini-implantes) genera menores efectos secundarios a nivel dentario, comparado con un dispositivo MSE de transmisión óseo-dentaria (17).

## (2) Anclaje Bicortical

En la literatura se sugiere que el anclaje bicortical en el hueso palatino y en el suelo de la cavidad nasal podría mejorar la estabilidad de los mini-implantes, reduciendo la deriva lateral al ser sometidos a fuerzas intensas, en comparación al anclaje monocortical, disminuyendo, además, la deformación y fractura de los mini-implantes (17,35). Asimismo, se lograría un mayor efecto ortopédico con una expansión más paralela en el plano coronal, al mejorar la transmisión de la fuerza de expansión a las estructuras óseas subyacentes y venciendo así, la resistencia de las estructuras posteriores (7,33). En este contexto, Lee et al., indican que al anclar el dispositivo MARPE en el hueso palatino a nivel del primero molar bicorticalmente se logran estos efectos (18). De acuerdo con esto, un estudio de elementos finitos señaló que “los dispositivos MARPE con anclaje

bicortical aseguran una expansión esquelética superior con una rotación dental mínima en comparación con los MARPE monocorticales” (1).

Li N et al. señalan que basta con dos micro-implantes posteriores bicorticales para lograr la expansión esquelética, destacando la importancia a la profundidad de colocación de los micro-implantes y, por ende, de su longitud (11). Un ensayo clínico prospectivo aleatorizado que comparó los resultados obtenidos con micro-implantes largos y cortos en el contexto de MARPE en población adulta, sugiere que, independientemente de la longitud de los mini-implantes utilizados en el sector anterior, su estabilidad es predecible. Sin embargo, en el sector posterior, los tornillos más largos (más de 6 mm), que permiten un mayor contacto óseo y penetración bicortical, presentan una mayor estabilidad (33). Cabe señalar, que se ha observado que los pacientes con hueso cortical palatino más grueso y/o planos palatinos más planos parecieran dar una mayor estabilidad (1).

Si bien, en la literatura se recomienda usar mini-implantes largos, se debe considerar que estos pueden causar daño en la mucosa del piso nasal y no garantizan una apertura exitosa de la sutura media palatina (33). Cabe mencionar, que tanto el estudio de Oliveira et al. (35) como el de Choi et al. (15) no encontraron relación directa estadísticamente significativa entre anclaje bicortical y el éxito de MARPE, señalando que otros factores como el espesor o densidad ósea, podrían haber afectado sus resultados.

### (3) Número de micro-implantes

En cuanto al dispositivo de anclaje exclusivamente óseo, el estudio de elementos finitos de Yoon et al. concluyó que “colocar cuatro micro-implantes en dirección anteroposterior era más ventajoso y ayudaba a la distribución de la tensión y la expansión transversal” (14). En esta misma línea, Winsauer et al. “recomienda el uso de cuatro micro-implantes en adolescentes y de seis micro-implantes en adultos” (25).



Respecto a los dispositivos híbridos, Li N et al. indica el uso de sólo dos micro-implantes bicorticales posteriores para lograr efecto esquelético (11), sin embargo, otro estudio señala que para evitar efectos periodontales, tales como la disminución del espesor de la tabla vestibular, tanto en adultos jóvenes o maduros, se sugiere la utilización de cuatro micro-implantes (22).

#### (4) Otros factores del diseño

En el estudio de Chuang et al. (14) la longitud y la posición anteroposterior del expansor maxilar no fueron relevantes en el efecto de expansión maxilar producido. Sin embargo, según Brunetto et al. (2017) y Cantarella et al. (2018), el cuerpo del expansor debe ubicarse lo más posterior posible para mejor transferencia de la fuerza de expansión hacia las estructuras óseas de soporte (25). No obstante, según la literatura, la posición del aparato no parece ser un factor determinante en el éxito de MARPE (25).

#### *vii) Patrón esquelético*

El estudio de Choi et al. (15) evaluó los factores asociados a la cantidad de expansión esquelética maxilar tras uso de MARPE en una población adulta con una edad media de  $25,8 \pm 8,9$  años. Los investigadores encontraron que un mayor ángulo del plano mandibular (ángulo formado entre el plano Silla-Nasion y plano mandibular) se asocia con una mayor cantidad de expansión maxilar. Esta asociación, se podría explicar por la menor fuerza muscular de estos pacientes que presentan un patrón esquelético vertical. De todas maneras, se necesita más evidencia de la relación del patrón esquelético y el éxito de MARPE.

Por otro lado, el estudio reveló que la posición del maxilar está relacionada con el éxito del MARPE. Los pacientes con retrusión maxilar mostraron una menor probabilidad de éxito, lo cual es inquietante, ya que la hipoplasia maxilar suele estar asociada con una deficiencia transversal que requiere expansión esquelética. En el grupo de pacientes que experimentaron fracaso, presentaron un ángulo SNA promedio de  $78.2 \pm 4.5$  grados, lo que está por debajo de la

norma. Esto sugiere que, en pacientes con retrusión maxilar severa, hay una mayor probabilidad de fracaso en el tratamiento con MARPE (15).

*viii) Técnica auxiliar: Corticopunción*

Corresponde a un procedimiento quirúrgico introducido en la práctica ortodóncica con el fin de disminuir los tiempos de tratamiento. En este, se elimina hueso cortical, manteniendo la circulación sanguínea, aumentando la expresión de citocinas y quimiocinas responsables de estimular la diferenciación de osteoclastos en la remodelación ósea, facilitando el movimiento dentario y disminuyendo el riesgo de necrosis (13). Esta técnica mínimamente invasiva se ha planteado como complemento para facilitar la división de la sutura media palatina en conjunto con MARPE y así mejorar su tasa de éxito (4).

El estudio de Suzuki et al. evidenció que la aplicación de corticopunción a lo largo de la sutura media palatina en pacientes donde la activación convencional de MARPE no logró la separación, facilita su apertura (13). A la vez, el estudio de Bud et al. (13) demostró que esta técnica logra debilitar la interdigitación de la sutura media palatina, facilitando su separación en pacientes adultos jóvenes.

Un estudio clínico aleatorizado comparó el MARPE de soporte óseo-dentario con un dispositivo exclusivamente óseo combinado con corticopunción. Este último método podría ser más eficiente en adultos, ya que provoca una expansión más rápida y concentra la fuerza en la sutura debilitada por las corticopunciones, transfiriendo el resto de la fuerza a los dientes de manera corporal (4). Sin embargo, se debe ser prudente al interpretar estos resultados, ya que no se comparó el mismo diseño de MARPE en los grupos con y sin corticopunción.

## 7) CONCLUSIÓN

- El MARPE es un tratamiento mínimamente invasivo efectivo para corregir la deficiencia transversal del maxilar en adolescentes tardíos y adultos, con alta tasa de éxito promedio de 93,87%.
- El efecto esquelético logrado con MARPE puede aproximarse a la mitad de la ganancia transversal total, generando mayores efectos en comparación con ERM y SARPE.
- El efecto de expansión dentoalveolar oscila entre un 26,9% y 39,7%, y varía según el tipo de anclaje del dispositivo MARPE utilizado. Además, al comparar con SARPE, este último genera el doble de inclinación vestibular.
- Uno de los efectos secundarios más comunes es la inclinación dentoalveolar, que es más pronunciada con los dispositivos dento-soportados, seguidos por los de anclaje tisular-óseo. En cambio, los dispositivos exclusivamente óseos no muestran inclinación.
- MARPE podría ser capaz de superar la resistencia otorgada por las suturas circunmaxilares y pterigopalatinas, aumentando su ancho. Sin embargo, factores como el grado de sinostosis de las suturas y elasticidad ósea podrían afectar los resultados.
- En término de tejidos blandos, el tratamiento puede generar un aumento en la convexidad del perfil, perjudicial en el tratamiento de clases II. También se observan cambios sutiles, como el ensanchamiento de la nariz.
- Respecto a las vías respiratorias, el uso de MARPE en adolescentes y adultos podría mejorar la función respiratoria, en mayor medida que SARPE y similar a lo observado con la ERM en niños.
- El tratamiento con MARPE puede provocar efectos periodontales adversos como la pérdida de espesor y altura del hueso alveolar vestibular, lo cual podría dar lugar a dehiscencias óseas y recesiones

gingivales. MARPE genera menos efectos adversos periodontales en comparación a ERM y SARPE.

- Efectos adversos tales como inflamación, hiperplasia de la encía y dolor de los tejidos blandos son los más frecuentes.
- Los resultados obtenidos con MARPE en pacientes adolescentes tardíos y/o adultos generalmente son estables en el tiempo, aunque existe cierta recaída, especialmente en la expansión dentoalveolar.
- La edad es un factor relevante pero no suficiente para predecir el éxito del tratamiento. Sin embargo, ha quedado en evidencia que la expansión con MARPE es más fácil previo a los 20 años y que al aumentar la edad hay menores posibilidades de éxito, disminuyendo drásticamente la tasa de éxito en mayores de 30 años.
- La maduración de la sutura media palatina podría ser considerada un factor crucial en el éxito de MARPE, ya que existe una correlación negativa entre su grado de maduración y su expansión.
- No se encontró relación estadísticamente significativa entre el éxito de MARPE y densidad de la sutura media palatina; sin embargo, esta última sí se asoció con la cantidad de expansión esquelética lograda.
- Factores estructurales del hueso palatino, como una bóveda palatina estrecha y alta, así como de un menor espesor, se asociaron con un menor éxito en el tratamiento con MARPE.
- Falta evidencia sobre la relación del sexo con el éxito de MARPE.
- Los diferentes diseños de MARPE no presentaron diferencias significativas respecto a la eficacia del tratamiento, pero sí se observan variaciones en los efectos periodontales y patrón de expansión generados.
- Se recomienda el uso de anclaje bicortical, aunque no se relaciona directamente con el éxito de MARPE.
- Se recomienda el uso de MARPE de anclaje óseo y cuatro microimplantes para evitar efectos periodontales indeseados.
- Respecto al patrón esquelético, un biotipo dólicofacial se podría asociar a una mayor cantidad de expansión maxilar tras tratamiento con MARPE y una retrusión maxilar severa con menor tasa de éxito, pero se requiere mayor evidencia.

## **8) SUGERENCIAS Y LIMITACIONES**

Si bien se seleccionaron investigaciones actualizadas y de revistas prestigiosas, los resultados de esta investigación se deben tomar con cautela ya que algunos artículos incluidos tienen sesgos y baja calidad de evidencia.

Además, se debe considerar que la variabilidad en los dispositivos MARPE utilizados en los diferentes estudios, su localización, protocolo de expansión, número y características de los micro-implantes pueden impactar en los datos y efectos descritos de las diferentes investigaciones publicadas.

Por otro lado, la falta de estudios con tiempo de seguimiento a largo plazo, no permite definir los efectos y la eficacia de este tratamiento en el tiempo.

Se sugiere la realización de un ensayo clínico aleatorizado multicéntrico con una cantidad de muestra importante.

## 9) REFERENCIAS BIBIOGRÁFICAS

1. Park JJ, Park KH, Kim SH, Ahn HW. Critical issues concerning miniscrew-assisted rapid palatal expanders: A narrative review. *Semin Orthod*. abril de 2024;S1073874624000410.
2. Ning R, Chen J, Liu S, Lu Y. Treatment effects after maxillary expansion using tooth-borne vs tissue-borne miniscrew-assisted rapid palatal expansion appliance. *Am J Orthod Dentofacial Orthop*. octubre de 2023;164(4):545-53.
3. Siddhisaributr P, Khlongwanitchakul K, Anuwongnukroh N, Manopatanakul S, Viwattanatipa N. Effectiveness of miniscrew assisted rapid palatal expansion using cone beam computed tomography: A systematic review and meta-analysis. *Korean J Orthod [Internet]*. 25 de mayo de 2022 [citado 24 de septiembre de 2024];52(3):182-200. Disponible en: <https://e-kjo.org/journal/view.html?doi=10.4041/kjod21.256>
4. Basu S, Goje SK. Comparative Evaluation of Skeletal and Dental Effects of Mini-Implant Assisted and Corticopuncture-Facilitated Rapid Palatal Expansion in Adults: A Randomized Clinical Study. *J Datta Meghe Inst Med Sci Univ*. 2023;18(4):629-42.
5. Chun JH, De Castro ACR, Oh S, Kim KH, Choi SH, Nojima LI, et al. Skeletal and alveolar changes in conventional rapid palatal expansion (RPE) and miniscrew-assisted RPE (MARPE): a prospective randomized clinical trial using low-dose CBCT. *BMC Oral Health*. diciembre de 2022;22(1):114.
6. Jesus AS, Oliveira CB, Murata WH, Gonçalves ES, Pereira-Filho VA, Santos-Pinto A. Nasomaxillary effects of miniscrew-assisted rapid palatal expansion and two surgically assisted rapid palatal expansion approaches. *Int J Oral Maxillofac Surg [Internet]*. agosto de 2021 [citado 24 de septiembre de 2024];50(8):1059-68. Disponible en: <https://linkinghub.elsevier.com/retrieve/pii/S0901502721000023>
7. Cho AR, Park JH, Moon W, Chae JM, Kang KH. Short-term effects of microimplant-assisted rapid palatal expansion on the circummaxillary sutures in skeletally mature patients: A cone-beam computed tomography study. *Am J Orthod Dentofacial Orthop [Internet]*. febrero de 2022 [citado 24 de septiembre de 2024];161(2):e187-97. Disponible en: <https://linkinghub.elsevier.com/retrieve/pii/S0889540621005527>
8. Jia H, Zhuang L, Zhang N, Bian Y, Li S. Age-dependent effects of transverse maxillary deficiency treated by microimplant-assisted rapid palatal expansion: A prospective cone-beam computed tomography study. *Am J Orthod Dentofacial Orthop*. abril de 2022;161(4):557-73.

9. Krijt LL, Kapetanović A, Sijmons WJL, Bruggink R, Baan F, Bergé SJ, et al. What is the impact of miniscrew-assisted rapid palatal expansion on the midfacial soft tissues? A prospective three-dimensional stereophotogrammetry study. *Clin Oral Investig* [Internet]. 29 de julio de 2023 [citado 24 de septiembre de 2024];27(9):5343-51. Disponible en: <https://link.springer.com/10.1007/s00784-023-05154-4>
10. Kapetanović A, Theodorou CI, Bergé SJ, Schols JGJH, Xi T. Efficacy of Miniscrew-Assisted Rapid Palatal Expansion (MARPE) in late adolescents and adults: a systematic review and meta-analysis. *Eur J Orthod*. 8 de junio de 2021;43(3):313-23.
11. Zeng W, Yan S, Yi Y, Chen H, Sun T, Zhang Y, et al. Long-term efficacy and stability of miniscrew-assisted rapid palatal expansion in mid to late adolescents and adults: a systematic review and meta-analysis. *BMC Oral Health*. 3 de noviembre de 2023;23(1):829.
12. Brunetto DP, Moschik CE, Dominguez-Mompell R, Jaria E, Sant'Anna EF, Moon W. Mini-implant assisted rapid palatal expansion (MARPE) effects on adult obstructive sleep apnea (OSA) and quality of life: a multi-center prospective controlled trial. *Prog Orthod*. 1 de febrero de 2022;23(1):3.
13. Bud ES, Păcurar M, Vlăsa A, Lazăr AP, Lazăr L, Vaida P, et al. Retrospective Case Series Regarding the Advantages of Cortico-Puncture (CP) Therapy in Association with Micro-Implant Assisted Rapid Palatal Expander (MARPE). *Appl Sci*. 1 de febrero de 2021;11(3):1306.
14. Chuang YH, Chen JH, Ho KH, Wang KL, Hsieh SC, Chang HM. The role of micro-implant-assisted rapid palatal expansion (MARPE) in clinical orthodontics — a literature review. *Australas Orthod J*. 1 de julio de 2021;37(2):206-16.
15. Choi JH, Gil BG, Kim YJ, Lee DY. Age, Sex, and Maxillary Position Are Associated with Successful Microimplant-Assisted Rapid Palatal Expansion in Adults. *Appl Sci*. 21 de julio de 2022;12(14):7324.
16. Rojas V, Macherone C, Zursiedel MI, Valenzuela JG. Rapid maxillary expansion in young adults: comparison of tooth-borne and bone-borne appliances, a cohort study. *J Oral Res* [Internet]. 30 de junio de 2019 [citado 24 de septiembre de 2024];8(3):201-9. Disponible en: <https://www.joralres.com/index.php/JOralRes/article/view/joralres.2019.031/591>
17. Akyalcin S, Alev Y. Clinical advances in maxillary skeletal expansion and introduction of a new MARPE concept. *J Esthet Restor Dent*. enero de 2023;35(1):291-8.
18. Liao YC, Ho KH, Wang CW, Wang KL, Hsieh SC, Chang HM. Skeletal and dental changes after microimplant-assisted rapid palatal expansion (MARPE) – a Cephalometric and Cone-Beam Computed Tomography (CBCT) study. *Clin Investig Orthod*. 3 de abril de 2022;81(2):84-92.

19. Jeon JY, Choi SH, Chung CJ, Lee KJ. The success and effectiveness of miniscrew-assisted rapid palatal expansion are age- and sex-dependent. *Clin Oral Investig*. marzo de 2022;26(3):2993-3003.
20. De Oliveira CB, Ayub P, Ledra IM, Murata WH, Suzuki SS, Ravelli DB, et al. Microimplant assisted rapid palatal expansion vs surgically assisted rapid palatal expansion for maxillary transverse discrepancy treatment. *Am J Orthod Dentofacial Orthop*. junio de 2021;159(6):733-42.
21. Kapetanović A, Odrosslij BMMJ, Baan F, Bergé SJ, Noverraz RRM, Schols JGJH, et al. Efficacy of Miniscrew-Assisted Rapid Palatal Expansion (MARPE) in late adolescents and adults with the Dutch Maxillary Expansion Device: a prospective clinical cohort study. *Clin Oral Investig*. 22 de junio de 2022;26(10):6253-63.
22. Naveda R, Dos Santos AM, Miranda F, Da Cunha Bastos JC, Garib D. Immediate dentoskeletal and periodontal effects of miniscrew-assisted rapid palatal expansion: Comparison between young vs middle-aged adults. *Am J Orthod Dentofacial Orthop*. septiembre de 2023;164(3):416-22.
23. Echarri-Nicolás J, González-Olmo MJ, Echarri-Lobiondo P, Lagravère M, Romero M. Tooth-Bone-Borne vs Bone-Borne Rapid Maxillary Expanders on Dentoskeletal Changes. *J Multidiscip Healthc [Internet]*. abril de 2024 [citado 24 de septiembre de 2024];Volume 17:1877-86. Disponible en: <https://www.dovepress.com/tooth-bone-borne-vs-bone-borne-rapid-maxillary-expanders-on-dentoskele-peer-reviewed-fulltext-article-JMDH>
24. Shetty A, Ratti S, Nakra P, Shetty S, Mohammed A, Saidath K. Evaluation of Soft Tissue and Airway Changes in Individuals Treated with Mini-Implant Assisted Rapid Palatal Expansion (MARPE). *J Long Term Eff Med Implants [Internet]*. 2022 [citado 24 de septiembre de 2024];32(1):7-18. Disponible en: <http://www.dl.begellhouse.com/journals/1bef42082d7a0fdf,1adfe1497e005c13,5fbff46a44cb4b21.html>
25. Allam A, Ahmed B, Ab Rahman N. Why does maxillary skeletal expansion work with some adults and fail with Others?: A narrative review. *Saudi Dent J [Internet]*. julio de 2024 [citado 24 de septiembre de 2024];36(7):984-9. Disponible en: <https://linkinghub.elsevier.com/retrieve/pii/S1013905224001305>
26. Marín C, Benitez Md, Otazu A, Torres D, Cotrin P, Pinzan-Vercelino C, et al. Correlation of age and skeletal effects after miniscrew assisted rapid palatal expansion. *J Clin Exp Dent*. 2023;e269-76.
27. Feng Z, Si M, Fan H, Zhang Y, Yuan R, Hao Z. Evolution, current status, and future trends of maxillary skeletal expansion: a bibliometric analysis. *Clin Oral Investig [Internet]*. 22 de diciembre de 2023 [citado 24 de septiembre de 2024];28(1):14. Disponible en: <https://link.springer.com/10.1007/s00784-023-05430-3>



28. Paredes N, Colak O, Sfogliano L, Elkenawy I, Fijany L, Fraser A, et al. Differential assessment of skeletal, alveolar, and dental components induced by microimplant-supported midfacial skeletal expander (MSE), utilizing novel angular measurements from the fulcrum. *Prog Orthod* [Internet]. diciembre de 2020 [citado 24 de septiembre de 2024];21(1):18. Disponible en: <https://progressinorthodontics.springeropen.com/articles/10.1186/s40510-020-00320-w>
29. Mehta S, Wang D, Kuo CL, Mu J, Vich ML, Allareddy V, et al. Long-term effects of mini-screw–assisted rapid palatal expansion on airway: *Angle Orthod*. 1 de marzo de 2021;91(2):195-205.
30. Benetti M, Montresor L, Cantarella D, Zerman N, Spinass E. Does Miniscrew-Assisted Rapid Palatal Expansion Influence Upper Airway in Adult Patients? A Scoping Review. *Dent J* [Internet]. 1 de marzo de 2024 [citado 24 de septiembre de 2024];12(3):60. Disponible en: <https://www.mdpi.com/2304-6767/12/3/60>
31. Calvo-Henriquez C, Megias-Barrera J, Chiesa-Estomba C, Lechien JR, Maldonado Alvarado B, Ibrahim B, et al. The Impact of Maxillary Expansion on Adults' Nasal Breathing: A Systematic Review and Meta-Analysis. *Am J Rhinol Allergy* [Internet]. noviembre de 2021 [citado 24 de septiembre de 2024];35(6):923-34. Disponible en: <http://journals.sagepub.com/doi/10.1177/1945892421995350>
32. Anéris FF, El Haje O, Rosário HD, De Menezes CC, Franzini CM, Custodio W. The effects of miniscrew-assisted rapid palatal expansion on the upper airway of adults with midpalatal suture in the last two degrees of ossification. *J World Fed Orthod* [Internet]. agosto de 2023 [citado 24 de septiembre de 2024];12(4):150-5. Disponible en: <https://linkinghub.elsevier.com/retrieve/pii/S2212443823000498>
33. Choi EHA, Lee KJ, Choi SH, Jung HD, Ahn HJ, Deguchi T, et al. Skeletal and dentoalveolar effects of miniscrew-assisted rapid palatal expansion based on the length of the miniscrew: a randomized clinical trial. *Angle Orthod*. 1 de julio de 2023;93(4):390-7.
34. Yi F, Liu OS, Lei L, Liu SL, Wang Y, Chu YH, et al. Factors related to microimplant-assisted rapid palatal expansion in teenagers and young adults: A cone-beam computed tomography study. *Am J Orthod Dentofacial Orthop*. abril de 2023;163(4):475-82.
35. Oliveira CB, Ayub P, Angelieri F, Murata WH, Suzuki SS, Ravelli DB, et al. Evaluation of factors related to the success of miniscrew-assisted rapid palatal expansion. *Angle Orthod*. 1 de marzo de 2021;91(2):187-94.