

32 Salud Humana

COMPLICACIONES OCULARES POSTERIORES A INYECCIÓN DE BEVACIZUMAB (AVASTIN®) INTRAVÍTREO EN UN HOSPITAL UNIVERSITARIO.

AUTORES: Delgado Herrera, Claudia Leticia, letu.delgado@gmail.com; Cardozo, Edi Stilver; Arrúa Caballero, Martín Fernando; Castillo Benítez, Verónica Elisa.

Afiliación Institucional: Universidad Nacional de Asunción, Paraguay

RESUMEN

Objetivo: Determinar las características epidemiológicas, frecuencia y complicaciones posteriores a la inyección intravítrea de Bevacizumab (Avastin®).

Metodología: Estudio retrospectivo descriptivo con componente analítico. Se realizó una revisión del archivo de oftalmología de pacientes que hayan sido sometidos a inyección de Bevacizumab entre noviembre 2015 a setiembre 2017. Se determinó la frecuencia y tipo de complicaciones, comorbilidad sistémica y patología retiniana asociada.

Resultados: Se analizaron 1275 inyecciones intravítreas de Bevacizumab (Avastin®). La edad promedio fue de 62,39 años (DE $\pm 10,42$), con rango de 21 a 94 años; 44,39% eran masculinos y 55,61% femeninos. 1009 (79,13%) de los pacientes tenían Diabetes Mellitus (DM) tipo 2, 809 (63,45%) Hipertensión Arterial, 143 (11,21%) Dislipidemia y 5 (0,39%) DM tipo 1. En 549 (43,06%) ocasiones fue indicado por edema macular diabético, 282 (22,12%) por hemovítreo, 125 (9,81%) por retinopatía diabética proliferativa, 124 (9,72%) por Oclusión de vena central de la retina, 96 (7,53%) por Degeneración Macular Relacionada a la edad húmeda, 86 (6,74%) por Oclusión de Rama venosa, 13 (1,02%) por glaucoma neovascular. En 1076 (84,39%) casos no hubo complicaciones, en 177 (13,88%) hemorragia subconjuntival (HSC), en 19 (1,49%) hipertensión ocular, en 2 (0,16%) hifema, en 1 (0,08%) endoftalmitis.

Conclusión: La inyección intravítrea de bevacizumab (Avastin®) es un tratamiento seguro de diversas patologías retinianas. La mayoría de los pacientes no sufrieron complicaciones relacionadas al procedimiento.

Palabras Clave: Inyección intravítrea, Bevacizumab, complicaciones

INTRODUCCIÓN

La inyección intravítrea es una técnica mínimamente invasiva de demostrada eficacia en el tratamiento de numerosas enfermedades vitreoretinianas. Su uso, gracias a nuevas medicaciones e indicaciones, se ha generalizado en los últimos años. La angiogénesis es el proceso de formación de nuevos vasos a partir de vasos preexistentes. El exceso de crecimiento angiogénico está detrás de patologías como la retinopatía diabética, la psoriasis o la artritis reumatoide. En otros casos el estímulo de la angiogénesis resultaría deseable, como sucede en procesos de cicatrización o en la isquemia, cuyos efectos pueden atenuarse promoviendo el crecimiento vascular. Dada la importancia clínica de la angiogénesis, es evidente que el conocimiento de los mecanismos que la regulan resulta del mayor interés. Dada su importancia fisiológica, la angiogénesis es un proceso finamente regulado por un equilibrio entre señales y factores promotores e inhibidores. ¹

Bevacizumab es un anticuerpo monoclonal contra el Factor de Crecimiento Endotelial Vascular(VEGF). Se une con elevada afinidad a todas las isoformas del VEGF, bloqueando la unión de éste a sus receptores biológicos, VEGFR-1 (Flt-1) y VEGFR-2 KDR, presentes a la superficie de las células endoteliales vasculares. Además, VEGF interacciona con un grupo de correceptores, denominado neuropilinas. El bloqueo de los receptores VEGF se asocia con la inhibición de la neovascularización tumoral y, consecuentemente, del crecimiento del tumor. Normalmente, los VEGFR solo son expresados en las células endoteliales, estando ausentes prácticamente en la mayoría del resto de células del organismo, si se exceptúa las del glomérulo renal.²⁻⁶

El objetivo de este trabajo es determinar la prevalencia de complicaciones posteriores a la inyección de Bevacizumab en pacientes que acuden a nuestro servicio, así como las características epidemiológicas, comorbilidades y motivos de indicación de inyección intravítrea.

MATERIALES Y MÉTODOS

Diseño: Retrospectivo con componente analítico

Sujetos del Estudio.

Población enfocada. Pacientes que se realizaron inyección intravítrea de Bevacizumab en centros oftalmológicos de Paraguay.

Población accesible. Pacientes que se realizaron inyección intravítrea de Bevacizumab en un hospital universitario entre noviembre 2015 a setiembre 2017.

Criterios de inclusión:

1-Pacientes adultos mayores de 18 años a los cuales se les realizó inyección intravítrea de Bevacizumab en nuestro servicio entre noviembre 2015 a setiembre 2017.

2-Pacientes que se hayan realizado inyección intravítrea de Bevacizumab que hayan acudido a sus controles posteriores y cuyos datos completos consten en la ficha médica del servicio de Oftalmología.

Muestreo: No probabilístico de casos consecutivos

Variables:

- *Presencia o ausencia de complicaciones* luego de inyección intravítrea de Bevacizumab
- *Tipo de Complicación encontrada:* Endoftalmitis, Desgarro Retinal, Desprendimiento de retina, uveitis, oclusión de la arteria central de la retina, hifema, hemorragia subconjuntival, hipertensión ocular, lesión del cristalino o hemovítreo.
- *Epidemiología:* Edad, Sexo.
- *Comorbilidad Sistémica:* Diabetes Mellitus tipo 1 y 2, Hipertensión arterial, Dislipidemia.
- *Patología Retiniana:* Retinopatía Diabética con edema macular, retinopatía diabética complicada con hemovítreo, Retinopatía diabética proliferativa, Oclusión de Vena Central de la Retina, Oclusión de Rama venosa, oclusión de la arteria central de la retina, DMRE húmeda, membrana neovascular subfoveal, edema macular quístico.

Las inyecciones intravítreas se realizaron en quirófano, de forma estéril. Previamente se realizó una asepsia del campo quirúrgico con iodopovidona al 10%. Posteriormente se realizó lavado de fondo de saco conjuntival con iodopovidona diluida al 5%. Se procedió a realizar la punción vítrea de 0,05 cc (1.25 mg) de Bevacizumab con aguja de jeringa desechable 30G 1/2", por vía *pars plana*, con anestesia tópica, a 3,5 mm (paciente fáquico) o 3 mm (paciente pseudofáquico) del limbo. Se indicó a los pacientes la utilización de colirios antibióticos de

Universidad Nacional de Cuyo | Mendoza | Argentina, 17, 18 y 19 de octubre de 2018
Tobramicina (0,3%) una gota cada 4 horas en el ojo por 5 días después de la inyección. Al tercer día post-inyección se les realizó a todos los pacientes un control de tensión ocular y evaluación del segmento anterior y posteriormente una evaluación por el Departamento de Retina. Los hallazgos fueron debidamente consignados en la ficha del servicio.

Se realizó una búsqueda en el archivo de oftalmología de las fichas médicas de los pacientes que se hayan realizado inyección intravítrea de Bevacizumab en el servicio entre noviembre 2015 a setiembre 2017. Los datos fueron consignados en una planilla precodificada de investigación.

Asuntos Estadísticos: Los datos fueron consignados en una planilla electrónica Excell 2017 y posteriormente analizados. Se utilizó estadística analítica para determinar la frecuencia de las complicaciones de las inyecciones intravítreas, así como las demás variables estudiadas.

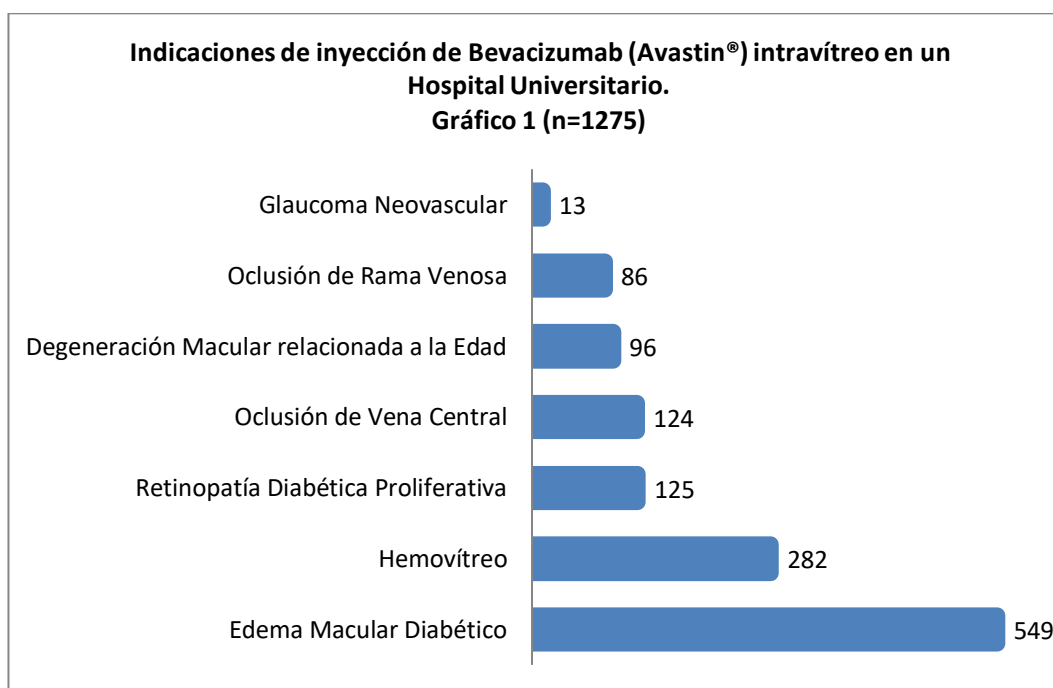
Asuntos Éticos: El estudio se ajustó a los principios éticos de la investigación clínica: respeto, beneficio y justicia. Los datos clínicos y demográficos fueron mantenidos en forma confidencial, todos los hallazgos fueron codificados y solo los investigadores tuvieron acceso a los datos de los pacientes.

RESULTADOS

Fueron analizadas 1275 inyecciones intravítreas de Bevacizumab (Avastin®) realizadas a 529 pacientes, entre noviembre de 2015 a setiembre de 2017. El promedio de inyección por pacientes fue de 2,41. La edad promedio fue de 62,39 años (DE $\pm 10,42$), con rango de 21 a 94 años.

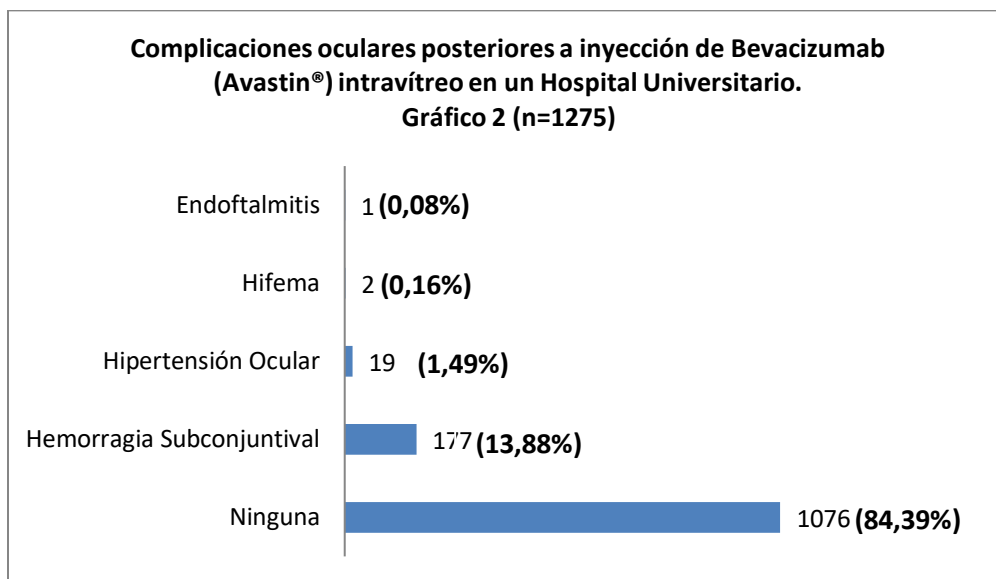
El 44,39% (n=566) eran de sexo masculino y 55,61% (n=709) de sexo femenino. Con relación a la patología de base, 1009 (79,13%) de los pacientes tenían Diabetes Mellitus (DM) tipo 2, 809 (63,45%) Hipertensión Arterial, 143 (11,21%) Dislipidemia y 5 pacientes (0,39%) DM tipo 1.

Entre las indicaciones de realización de inyección intravítrea de Bevacizumab (Gráfico 1), se encontró que en 549 (43,06%) ocasiones fue por edema macular diabético, 282 (22,12%) por hemovítreo, 125 (9,81%) por retinopatía diabética proliferativa, 124 (9,72%) por Oclusión de vena central de la retina, 96 (7,53%) por Degeneración Macular Relacionada a la edad húmeda, 86 (6,74%) por Oclusión de Rama venosa, 13 (1,02%) por glaucoma neovascular.



El promedio de Presión intraocular tras la inyección fue de 13,42 mmHg (DE ± 3.63).

Al analizar las complicaciones, encontramos que en 1076 (84,39%) casos no hubo complicaciones, en 177 (13,88%) hemorragia subconjuntival (HSC), en 19 (1,49%) hipertensión ocular, en 2 (0,16%) hifema, en 1 (0,08%) endoftalmitis.



DISCUSIÓN

En el presente estudio, se encontró que la principal indicación de inyección intravítrea de Bevacizumab fue por edema macular diabético, lo cual coincide con los datos aportados por los estudios de Kirk J⁸ et al y Fung AE⁹.

Con relación a las complicaciones reportadas en este estudio, se encontró que el 84,23% de los pacientes no sufrieron ninguna complicación. El 13,88% de los casos tuvo una hemorragia subconjuntival en el sitio de punción, la cual fue autolimitada y sin efectos a largo plazo, porcentaje superior al encontrado en los resultados de los trials del Protocol T¹ e IVAN⁴.. La hipertensión ocular es otra complicación que se halló en nuestra investigación en 1,49% de los casos, la cual fue autolimitada y manejada con hipotensores tópicos en algunos casos. Este valor coincide con hallazgos de Fung AE et al⁷, quien reportó un 1,8% en su estudio.

En el presente estudio se encontró un 0,08% de endoftalmitis luego de la inyección intravítrea, lo cual es similar a lo encontrado en una serie de casos prospectiva, encabezada por Martin y cols¹⁴ 2012, con 2 años de seguimiento de 12.886 pacientes, quien obtuvo un riesgo de endoftalmitis del 0,09% por inyección. Aunque superior a dos estudios retrospectivos, ambos sin comparador, uno de ellos publicado en 2012 por Cheung y cols¹⁵ con un total de 14.895 pacientes y un riesgo de endoftalmitis de 0,057%, y el otro publicado en 2008 por Pilli y cols¹⁶ con 10.254 inyecciones intravítreas realizadas y con un riesgo de endoftalmitis del 0,029%.

En 2 pacientes se produjo hifema posterior a la punción, que fue autolimitado. Estos pacientes eran portadores de glaucoma neovascular. No se reportaron casos de hemovítreo, uveítis, desprendimiento de retina, catarata, desprendimiento del epitelio pigmentario de la retina o desgarros de retina luego de la punción vítrea, los cuales se describen en la literatura como posibles complicaciones.

CONCLUSIÓN

La inyección intravítrea de bevacizumab (Avastin®) es un tratamiento muy empleado, efectivo y seguro de múltiples patologías vítreoretinianas. Es fundamental la realización de una técnica aséptica y el correcto seguimiento de los pacientes para evitar complicaciones que puedan llevar a la ceguera. En la mayoría de los pacientes estudiados de nuestro servicio no se encontró complicaciones.

Los resultados de este estudio sugieren que con el apropiado entrenamiento y supervisión, residentes y fellow de retina y vítreo pueden realizar inyecciones intravítreas con adecuado perfil de seguridad. Las complicaciones encontradas en nuestro servicio, como Hospital escuela, son similares a los reportes previos hallados en la literatura.

BIBLIOGRAFÍA

1. Ferrara N., Gerber H. y LeCouter J. (2003) The biology of VEGF and its receptors. *Nat Med* 6 (9), 669-76.
2. Qian J., Lu Q., Tao Y. y Jiang Y. (2011) Vitreous and plasma concentrations of apelin and vascular endothelial growth factor after intravitreal bevacizumab in eyes with proliferative diabetic retinopathy. *Retina* 31 (2), 161-8.
3. Adamis A. y Shima D. (2005) The role of vascular endothelial growth factor in ocular health and disease. *Retina* 25 (2), 111-8.
4. Qaum T., Xu Q. y Joussem A. (2001) VEGF-initiated blood-retinal barrier breakdown in early diabetes. *Invest Ophthalmol Vis Sci* 42 (10), 2408-13.
5. Saishin Y., Takahashi K. y Silva R. (2003) VEGF-TRAP (R1 R2) suppresses choroidal neovascularization and VEGF-induced breakdown of the blood-retinal barrier. *J Cell Physiol* 195 (2), 241-8.
6. Gragoudas E., Adamis A. y Cunningham E. (2004) Pegaptanib for neovascular age-related macular degeneration. *N Engl J Med.* 351 (27), 2805-16.
7. Brown D., Kaiser P. y Michels M. (2006) Ranibizumab versus verteporfin for neovascular age-related macular degeneration. *N Engl J Med.* 355 (14), 1432-44.
8. Kirk J., Ahmed A. y Johnston R. (2015) Postoperative endophthalmitis after intravitreal anti-vascular endothelial growth factor (anti-VEGF) injections. *Surv Ophthalmol.* 51 (1), 203-18
9. Fung A., Rosenfeld P. y Reichel E. (2006) The International Intravitreal Bevacizumab Safety Survey: using the internet to assess drug safety worldwide. *Br J Ophthalmol.* 90 (2), 1344-9
10. Wu L., Martinez-Castellanos M. y Quiroz-Mercado H. (2008) Twelve-month safety of intravitreal injections of bevacizumab (Avastin): results of the Pan-American Collaborative Retina Study Group (PACORES). *Graefes Arch Clin Exp Ophthalmol.* 246 (3), 81-7.

- Universidad Nacional de Cuyo | Mendoza | Argentina 17, 18 y 19 de octubre de 2018
11. Rosenfeld P., Moshfeghi A., Puliafito C. (2005) Optical coherence tomography findings after an intravitreal injection of bevacizumab (Avastin) for neovascular age-related macular degeneration. *Ophthalmic Surg Lasers Imaging* 36 (3), 331-335.
 12. Avery R., Pearlman J., Pieramici D., Rabena M., Castellarin A. y Nasir M. (2006) Intravitreal bevacizumab (Avastin) in the treatment of proliferative diabetic retinopathy. *Ophthalmology* 113 (4), 161-165
 13. Arevalo J., Fromow-Guerra J., Wu L., Farah M., Cardillo J. y Rodríguez F. (2009) Grupo Panamericano de Estudio de Retina Colaborativa. *PACORES* 247 (6), 735 - 43.
 14. Martin D, Maguire M, Fine S, Ying G, Jaffe G, Grunwald J, et al. Ranibizumab and bevacizumab for treatment of neovascular age-related macular degeneration; two-year results. *Ophthalmology*. 2012;119:1388-98.
 15. Cheung C, Wong A, Lui A, Kertes P, Devenyi R, Lam W. Incidence of endophthalmitis and use of antibiotic prophylaxis after intravitreal injections. *Ophthalmology*. 2012;119:1609-14.